

# 東邦大学学術リポジトリ

Toho University Academic Repository

タイトル	噴門側胃切除後の難治性狭窄に対し内視鏡下狭窄部切開ステント留置を行った1例
別タイトル	Endoscopic Myotomy with Temporal Stenting for Refractory Anastomotic Stenosis after Proximal Gastrectomy
作成者（著者）	瓜田, 祐 / 大城, 崇司 / 鍋倉, 大樹 / 吉田, 豊 / 川満, 健太郎 / 門屋, 健吾 / 大城, 充 / 長島, 誠 / 岡住, 慎一 / 加藤, 良二
公開者	東邦大学医学会
発行日	2016.09
ISSN	00408670
掲載情報	東邦医学会雑誌. 63(3). p.195-200.
資料種別	学術雑誌論文
内容記述	症例
著者版フラグ	publisher
JaLCDOI	info:doi/10.14994/tohoigaku.2016.002
メタデータのURL	<a href="https://mylibrary.toho-u.ac.jp/webopac/TD67610521">https://mylibrary.toho-u.ac.jp/webopac/TD67610521</a>

## 噴門側胃切除後の難治性狭窄に対し 内視鏡下狭窄部切開ステント留置を行った1例

瓜田 祐\* 大城 崇司 鍋倉 大樹  
吉田 豊 川満健太郎 門屋 健吾  
大城 充 長島 誠 岡住 慎一  
加藤 良二

東邦大学医療センター佐倉病院外科

**要約**：症例は40歳男性。噴門部早期胃癌に対し腹腔鏡下噴門側胃切除術、食道残胃吻合による再建を行った。術後21日目から認められた吻合部狭窄による通過障害に対して、内視鏡下バルーン拡張術（endoscopic balloon dilation：EBD）を全12回行ったが、いずれも短期間で再狭窄を来した。術後251日目に、内視鏡下狭窄部切開を行ったうえで、ステント留置（endoscopic strictureplasty with stenting：ESS）を行った。ステント抜去後は経口摂取も可能となり、通過障害も解消されている。難治性の吻合部狭窄に対するESSは現在のところ保険適応ではないものの、非手術的な治療オプションの1つになりうると思われた。

東邦医学会誌 63(3)：195-200, 2016

**索引用語**：食道残胃吻合，吻合部狭窄，内視鏡下狭窄部切開

消化管術後の吻合部狭窄に対する治療法として内視鏡下バルーン拡張術（endoscopic balloon dilation：EBD）が広く普及している。手技的に簡便でかつ安全に行うことが可能である反面、再狭窄が多く、繰り返し治療を行う必要がある。

今回われわれは腹腔鏡下噴門側胃切除術後の難治性吻合部狭窄に対して、内視鏡下狭窄部切開後にステント留置（endoscopic strictureplasty with stenting：ESS）を行い、良好な治療経過を得た1例を経験したので報告する。

本症例は東邦大学医療センター佐倉病院（当院）倫理委員会の承認を得ている（承認番号：2015-105）。

### 症 例

患者：40歳，男性。

既往歴：特記すべきこと無し。

現病歴：噴門直下のIIB早期胃癌に対し腹腔鏡下噴門側

胃切除術を行った。

郭清はD1郭清とし、食道横隔間膜を切開したうえで口側は食道胃接合部（esophagogastric junction：EGJ）から約1cmの腹部食道を切離した。肛門側切離線はEGJから約5cm肛門側に設定し、噴門側胃切除を行った。吻合はcircular stapler（25mm）を用いhemi-double stapling techniqueにて食道残胃吻合を行った。吻合後にエアリークテストを行いリークがないことも確認した。

術後第2病日より飲水を開始したところ発熱を認めた。腹部造影computed tomography（CT）検査にて吻合部右側に少量の液体貯留があり、術後縫合不全と診断した。絶飲食とceftriaxone 2g/日の投与により軽快し、第11病日より食事を開始した。術後逆流性食道炎予防としてlansoprazole 15mgの経口投与を行い第15病日に退院となった。

しかしながら術後21日目より食事摂取が困難となり、上部消化管内視鏡検査および上部消化管造影検査を行った

〒285-8741 千葉県佐倉市下志津 564-1

\*Corresponding Author: tel: 043-462-8811

e-mail: urita-04@sakura.med.toho-u.ac.jp

DOI: 10.14994/tohoigaku.2016.002

受付：2016年1月4日，受理：2016年9月1日

東邦医学会雑誌 第63巻第3号，2016年9月1日

ISSN 0040-8670, CODEN: TOIZAG

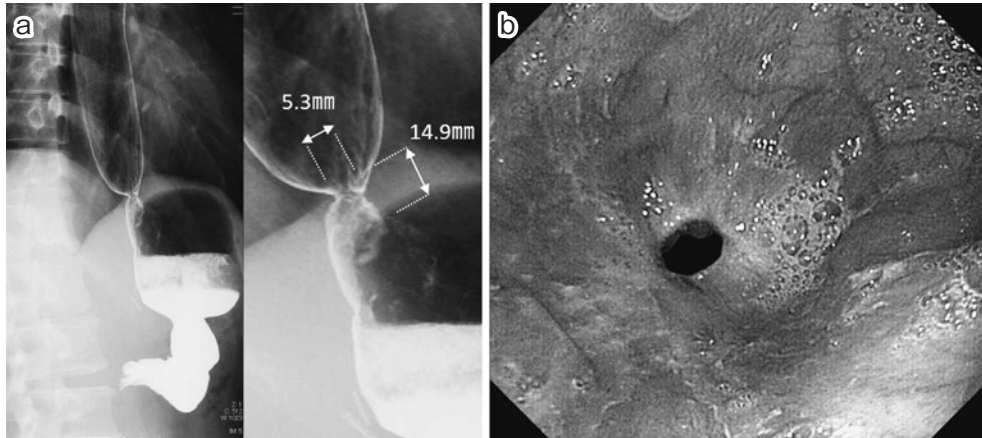


図 1

a: 上部消化管造影. 狭窄径は 5.3 mm, 狭窄長は 14.9 mm.

b: 吻合部はピンホールの狭窄. 口側食道の粘膜障害は認めない.

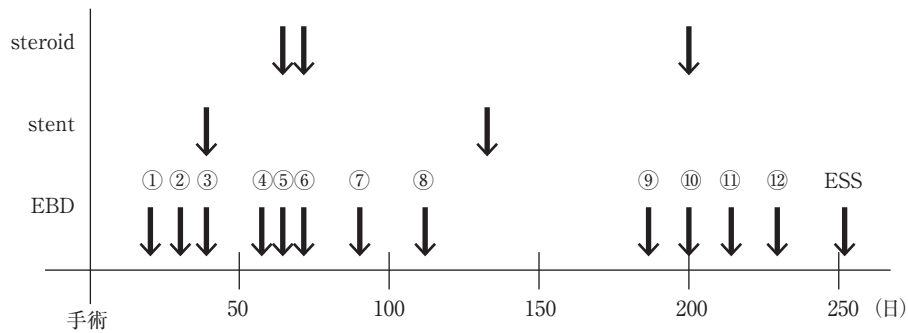


図 2 経過表

↓は処置を行ったタイミングを示す.

EBD: endoscopic balloon dilatation, ESS: endoscopic strictureplasty with stenting

ところ、吻合部の内径は約 5 mm 程度であり、9 mm 径の内視鏡が不通過であることから術後吻合部狭窄と診断した (図 1a, b). その後、合計 12 回の EBD を CRE™ Wireguided Balloon Dilatation Catheter (Boston Scientific Corp., Marlborough, MA, USA) バルーン径 15 mm を用いて拡張時間 1~3 分で合計 12 回行ったが短期間のうちに再狭窄を繰り返した (図 2). 狭窄部のより確実な拡張を目的に 2 回の内視鏡下ステント留置術を試みたものの、強い嘔吐反射のため予定期間 (約 6 週間) の留置は困難で、初回はステント留置翌日、また鎮静剤を併用した 2 回目も 7 日目にステントを抜去せざるを得なかった

再手術による再建のやり直しも提案したが、本人の同意が得られなかった。線維性の強固な狭窄が難治性狭窄の原因と考えられたため、狭窄の解除と同時に一定期間の十分な拡張径を得る必要があると考えられた。現在のところ保険適応ではないものの、非手術的な治療法として、ESS を書面および口頭により説明を行ったところ同意が得られたため全身麻酔下に施行することになった。

### 内視鏡下狭窄部切開術+ステント留置術 (ESS)

ESS を全身麻酔下に行った。内視鏡を食道に挿入後、フレキシブルオーバーチューブ® (住友ベークライト (株), 東京) を留置。切開には IT Knife 2 (オリンパス (株), 東京) を用い、Endo Cut モード 80W (ERBOTOM ICC200; Elektromedizin GmbH, Tübingen, Germany) にて狭窄部の 4 時, 8 時, 12 時方向をそれぞれ内輪筋が露出するまで切開した (図 3a)。狭窄部の口側に粘膜クリップを用いてマーキングを行った後、0.035inch ラジフォーカス®ガイドワイヤー M (テルモ (株), 東京) を残胃側まで誘導し内視鏡を抜去した。次いで透視下にマーカーを指標としながら狭窄部を十分にカバーするように HANAROSTENT® 食道用カバー 18×80 mm (M.I.Tech Co. Ltd., Pyeongtaek, South Korea) を展開させ留置した。再度内視鏡検査を行い至適なステント留置位置であることと、ステントの十分な内腔拡張を確認した (図 3b)。

### ESS 後経過

ESS 後より忍容できない嘔気が続き長期留置は困難で

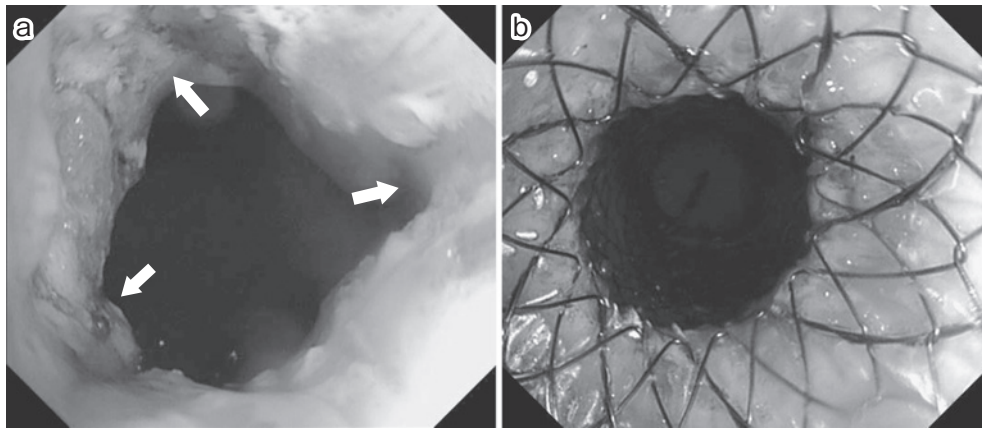


図3 内視鏡所見

a: 筋層切開終了時の内視鏡所見  
b: ステント展開後の内視鏡所見

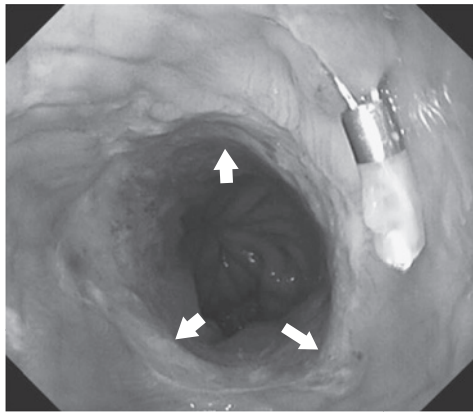


図4 吻合部の狭窄は解除されている（矢印は吻合部を示す）。ステント挿入時の位置合わせに使用したクリップが残存している。

あると判断したため、術後3日目にHANAROSTENT<sup>®</sup>を抜去した。内視鏡下に異物把持鉗子にてHANAROSTENT<sup>®</sup>の口側の紐を把持・牽引し、開口部が巾着状に先細ることを確認した。次いで紐を把持した状態で内視鏡と共に経口的にステントを抜去した。再度内視鏡にて狭窄の解除と粘膜傷害の有無を確認（図4）した。上部消化管内視鏡、消化管造影検査にて、狭窄の解除ならびに18 mm大の吻合径の確保ができていることを確認（図5a）。また腹部CTにて穿孔が無いことも確認した（図5b）。ESS後4日目より食事を開始し、術後5日目に軽快退院となった。

食事摂取には問題がないものの、退院1カ月後に経過観察のために行った内視鏡検査にて9 mm径のファイバーが通過不可能な吻合部の膜様狭窄を認めた。EBD（CRE<sup>™</sup> Wireguided Balloon Dilatation Catheter 15 mm）を1回のみ行ったが、拡張自体はESS以前に比べ抵抗もなく容易に行えた。その後5カ月経過した現在も狭窄症状は認めていない。

## 考 察

噴門側胃切除術の再建法としては食道残胃吻合、空腸間置法、空腸嚢間置法、ダブルトラクト法などが挙げられるが、いずれの術式も術後の逆流症状をいかに予防するかが最大のポイントとされている<sup>1-4)</sup>。一方、吻合部狭窄の発生率については胃全摘で7.4%であったのに対し、噴門側胃切除では27.4%であったとの報告もされており<sup>5)</sup>、術式そのものが術後狭窄のリスクとなっている可能性がある。再建法別による吻合部狭窄率の報告は見当たらず、噴門側胃切除術後の再建法については今後も多角的な検討が必要だと思われる。

食道残胃吻合の再建法についてはoverlap、前壁打ち抜きが代表的であるが、本症例では吻合の簡便性、残胃頭側大弯側が穹窿部様となることで逆流予防に寄与すると考え、hemi-double stapling methodを用いた。術後2日目に発熱と腹部CTにて吻合部右側に液体貯留を認めたため縫合不全と診断した。

吻合部狭窄の器質的な原因として、縫合不全が生じた場合に早期の血腫・膿瘍形成による通過障害に加え、晩期には肉芽による創傷治癒、瘢痕性収縮による高度狭窄を来す可能性が示唆されている。また、術後の逆流による慢性的な刺激も原因の1つと考えられている<sup>6)</sup>。本症例においては、術前内視鏡検査において逆流性食道炎の所見はなく、また術後予防的なproton pump inhibitor (PPI) 投与も行われていたことから、縫合不全後の瘢痕性収縮により難治性の吻合部狭窄を来したと考えられた。

術後吻合部狭窄の治療法としてはEBDが簡便かつ安全であることから広く行われている。しかし再狭窄のため、複数回の治療が必要であることが多い<sup>7)</sup>。

近年、高度狭窄や治療抵抗性の狭窄に対するinsulation tipped knife (IT ナイフ) を用いた切開法の報告が散見さ



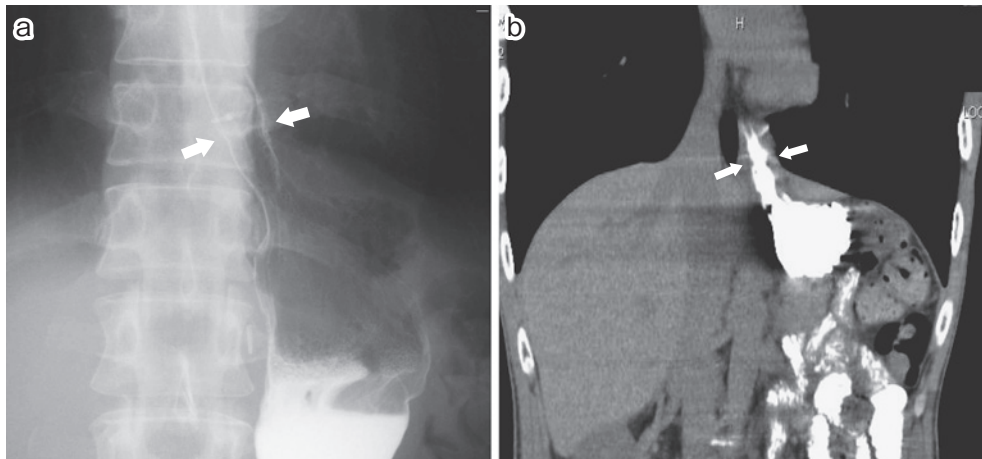


図5

a: スtent 抜去後の消化管造影所見。吻合部は十分な拡張が得られている。

b: スtent 抜去後の computed tomography (CT) 所見 (冠状断) 造影剤の壁外漏洩は認めず。

れる。植村ほか<sup>7)</sup>によると、症例数は6例と少ないもののITナイフによる切開（一部は切開後バルーン拡張）で治療後20~40カ月経過後の再狭窄は1例もなく、良好な成績が得られている。特に狭窄長が10mm以上の非膜様狭窄例や、吻合部の内腔がもともと狭い症例ではバルーン拡張術に抵抗を示す症例が多く、ITナイフによる切開のよい適応であるとしている<sup>7)</sup>。

ITナイフは先端に絶縁体があるため、遠位腸管を損傷・穿孔する危険性が少なく、針状ナイフに比べて安全に切開できる<sup>7)</sup>。本症例においてはESS前に腹部CTを撮像し、吻合部に接する腹部大動脈を避けるよう、4時、8時、12時の切開を行うように計画した。処置時の安定性と穿孔、出血時の緊急手術に備え、全身麻酔下にESSを行った。

ITナイフによる切開のみにて狭窄の解除を行えたとする報告もあるが、本症例では狭窄距離が長いこと、また当院でのITナイフを用いた狭窄解除は初回であることから、狭窄解除を確実にするためにHANAROSTENT<sup>®</sup>を留置することにした。HANAROSTENT<sup>®</sup>は食道狭窄に対するcovered self-expandable metallic stent (cSEMS)で、stent全域にわたり半透明なシリコンカバーがついている。特徴として、①両端がダンベル型になっており予期せぬ脱落や位置移動を起こしにくい、②両端の紐を把持・牽引することによりstent先端が細まり、位置調整（口側、肛門側両方向へ可能）やstent抜去が可能であることが挙げられる。

本邦においても食道癌術後の縫合不全に対する治療的なHANAROSTENT<sup>®</sup>の使用が報告されている<sup>8)</sup>。cSEMSより縫合不全部の確実な閉鎖と治療後の容易なstent抜去が可能となる。上記報告が示唆するようにcSEMS留置は

処置後の穿孔予防や穿孔の際の治療にもなりうる点で、内視鏡下狭窄部切開の際にも併用するメリットがあると考えられた。

文献的には狭窄、縫合不全に対するstent留置期間は6~8週間とされているが<sup>9)</sup>、本症例では狭窄部切開を併施したにも関わらず、ESS前に行った2回のstent留置と同様にstentによる強い嘔吐反射を認めたため、3日間の短期留置に終わった。難治性吻合部狭窄に対する内視鏡下狭窄部切開後のstentの長期留置が、どの程度狭窄解除・維持に寄与できるか不明である。本症例ではESS後に、容易に狭窄解除・維持が得られたもののEBDを一度だけ追加で行っている。シリコン製のカバーで覆われたHANAROSTENT<sup>®</sup>は、粘膜障害が少なく、stent内への粘膜の入り込みがないため、抜去も容易であることを考えれば、患者のstent留置に対する忍容性が高ければ、週単位の留置の方がより確実な狭窄解除が得られるのではないかと考えている。

## おわりに

噴門側胃切除後の食道残胃吻合部の難治性狭窄に対して、ITナイフを用いた切開法にstent留置が狭窄解除に有効であった1例を経験した。

**Conflicts of interest** : 本症例において開示すべき利益相反はありません。

## 文 献

- 1) 木下敬弘, 佐原八東: 腹腔鏡下噴門側胃切除における空腸間置再建およびダブルトラクト再建. 手術 67:551-557, 2013

- 2) 竹内裕也, 川久保博文, 高橋常浩, ほか: 腹腔鏡下噴門側胃切除術における経口アンビル法を用いた食道残胃吻合. 手術 **66**: 57-61, 2012
- 3) 山口和也, 吉田和弘, 長田真二, ほか: 噴門側胃切除術後の再建法とQOL. 消外 **35**: 1893-1900, 2012
- 4) 岩永知大, 岩崎善毅, 大橋 学, ほか: 噴門側胃切除後空腸間置再建術: 術後腸管機能を保つポイント. 手術 **66**: 63-68, 2012
- 5) Pu YW, Gong W, Wu YY, et al: Proximal gastrectomy versus total gastrectomy for proximal gastric carcinoma. A meta-analysis on postoperative complications, 5-year survival, and recurrence rate. *Saudi Med J* **34**: 1223-1228, 2013
- 6) 櫻井克宣, 六車一哉, 久保尚士, ほか: 縫合不全, 吻合部通過障害. 外科治療 **104**: 750-755, 2011
- 7) 植村昌代, 堀木紀行, 鈴木祥子, ほか: 消化管術後吻合部の高度狭窄に対するITナイフ切開法の検討. 日消誌 **106**: 1466-1477, 2009
- 8) 山本穰司, 佐々木健, 永井基樹, ほか: 食道癌術後胸腔内吻合部縫合不全に対しHANAROSTENT<sup>®</sup>を用いた2例. 日臨外会誌 **74**: 3292-3296, 2013
- 9) Jones M, Healey AJ, Efthimiou E: Early use of self-expanding metallic stents to relieve sleeve gastrectomy stenosis after intragastric balloon removal. *Surg Obes Relat Dis* **7**: e16-e17, 2011

# Endoscopic Myotomy with Temporal Stenting for Refractory Anastomotic Stenosis after Proximal Gastrectomy

Tasuku Urita Takashi Oshiro Taiki Nabekura Yutaka Yoshida  
Kentaro Kawamitsu Kengo Kadoya Mitsuru Oshiro Makoto Nagashima  
Shinichi Okazumi and Ryoji Katoh

Department of Surgery, Toho University Sakura Medical Center

---

**ABSTRACT:** A 40-year-old man who underwent laparoscopic proximal gastrectomy and esophagogastrostomy for cardiac gastric cancer developed refractory anastomotic stenosis 21 days postoperatively. Although use of endoscopic balloon dilation (EBD) resulted in a successful short-term outcome, restenosis developed 2 to 3 weeks later. A total of 12 EBD attempts did not result in resolution of stenosis. We thus performed endoscopic strictureplasty with temporal stenting (ESS) for refractory anastomotic stenosis at 251 days after the initial procedure. The stent was removed 3 days after ESS because of intolerable nausea associated with stenting. After stent removal, the patient has been able to eat solid food. ESS is a potentially safe and effective method for treating refractory anastomotic stenosis after esophagogastrostomy.

**J Med Soc Toho 63 (3): 195–200, 2016**

---

**KEYWORDS:** esophagogastrostomy, anastomotic stenosis, endoscopic myotomy with temporal stenting