

東邦大学学術リポジトリ

Toho University Academic Repository

タイトル	聴覚研究の歩みと内視鏡耳科手術の開発
別タイトル	Progress in Auditory Research and an Introduction to Endoscopic Ear Surgery
作成者(著者)	枝松, 秀雄
公開者	東邦大学医学会
発行日	2016.03
ISSN	00408670
掲載情報	東邦医学会雑誌. 63(1). p.20 24.
資料種別	学術雑誌論文
内容記述	最終講義
著者版フラグ	publisher
JaLCDOI	info:doi/10.14994/tohoigaku.2016.r013
メタデータのURL	https://mylibrary.toho-u.ac.jp/webopac/TD47161548

聴覚研究の歩みと内視鏡耳科手術の開発

枝松 秀雄

東邦大学医学部耳鼻咽喉科（大森）教授

要約：聴覚研究の歩みは、側頭骨解剖に始まる。1791年にイタリア Bologna University の解剖学主任 Carlo Mondini が残した詳細な屍体の肉眼解剖所見原著が microfilm に残されている。その報告は、現在成書に記載されている中耳や内耳の解剖とほぼ同一である。現代の臨床医は、生きたままの難聴患者の解剖を、無侵襲に画像情報として検査することができる。著者らの開発してきた中耳耳小骨の3次元 computed tomography (CT) や内耳蝸牛の3次元 magnetic resonance imaging (MRI) では、微細で中耳や内耳の複雑な立体構造を明瞭に写し出すことができる。

内視鏡中耳手術の開発は、東邦大学医療センター大森病院耳鼻咽喉科が本邦での開発者として、10年以上前から国内外で普及に努めてきた内視鏡手術の新しい一領域である。内視鏡による手術視野には、minimally invasive surgery としての可能性、医学生への明瞭で死角の少ない解剖の供覧、若手医師へのアブミ骨手術の教育などの多くの利点が評価されている。

東邦医学会誌 63(1)：20-24, 2016

索引用語：聴覚, Mondini, 3次元画像, 内視鏡, 聴力回復手術

聴覚研究の歩みを Mondini の解剖から考える

聴覚研究の歩みを歴史的に振り返ってみると、側頭骨の解剖の研究からまず始まったと言える。音が外耳から鼓膜を経由し中耳へと伝わる伝音系と、内耳から中枢へと神経興奮を処理する感音系の解剖を、詳しく調べ機能面へと研究を進めることは重要である。しかし中耳には、数ミリ単位の人体最小の3個のツチ、キヌタ、アブミ骨が伝音連鎖を構成する。内耳には蝸牛と平衡、三半規管とやはり微小で複雑な構造物が存在している。その全貌を理解し熟知することは現在の3次元画像の進歩により立体構築が比較的容易に得られるようになっていても、中耳や内耳の手術を開始する若手医師にとってはいまだに困難である。

聴覚に関与する側頭骨の解剖学の先駆者である。Carlo Mondini (1729~1803) は肉眼解剖学という単純な方法のみで、ほぼ現在の耳科学解剖書と同等の観察を行い解剖名の同定を行っている。Mondini が何を見てどのような分類をしたかを理解することは、単なる歴史的研究ではなく耳

科学の若い研究者や耳の手術を開始した研修医にとっても大きな刺激をもたらす教育機会となると思われるので紹介する。

Mondini はイタリア北部に位置する1088年創立の欧州最古の総合大学とされている Bologna University の解剖学主任であった。その大学図書館に Mondini が1791年に報告した8歳男児の先天性聾の側頭骨の肉眼解剖所見原著が microfilm として保存されている¹⁾。内耳奇形に関する報告では必ず参照される Mondini の原著ではあるが、200年以上前の海外の文献であるため、著者と限らず多くの耳鼻科医は実際の原著報告を見ることは困難であろう。

著者は、原著コピーを Biblioteca Universitaria Bologna (Bologna 大学図書館) から学術利用に限定して供与されたので、ラテン語原著を抄読した²⁾。その詳細な観察は古典的な肉眼の手法であっても、現在のわれわれが高分解の computed tomography (CT) や magnetic resonance imaging (MRI) を使用し内耳形態を3次元画像で観察することと比べても、優れていると考え紹介する。

原著報告はラテン語で、著者名が“Calori Mundini”，

OPUSCULA.
419
CAROLI MUNDINI

Anatomica surdi nati sectio.

Quemadmodum inter omnium animantium organa sensibus destinata illud, quod auditui a natura praeficitur, implicatus, in tantoque multarum partium numero, ac exiguitate magis compositum, & in durissimo osse variis cuniculis maxima, ac potiori sua fabrica excavatum, absconditumque ab Auctore Naturae fuit, ut praestantissimus Le Catus (1) pronuciare non dubitaverit, infinitum pene artificium fuisse necessarium ut auditus sensu perfrueremur; ita & ejus anatome multo difficilior extitit, ac omnium postrema est, quae ad quemdam perfectionis gradum pervenerit. Ad hunc autem attingendum sane plurimum virorum doctorum industriad ac incredibilem laborem impendere fuit opus.

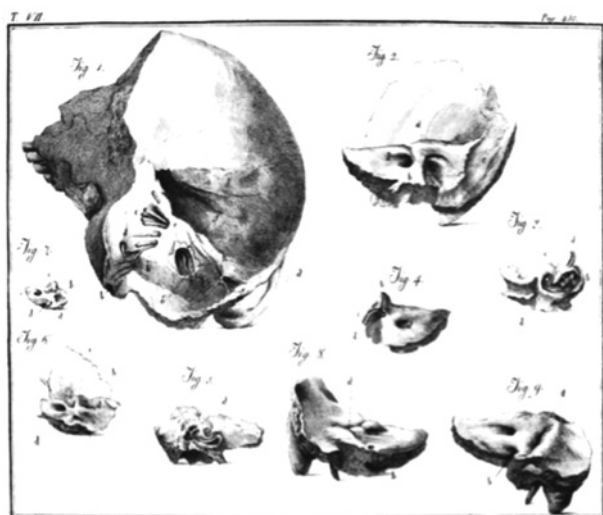

Fig. 1 The first anatomic study of hearing loss, by Mondini in 1791, described pathologic conditions of the inner ear in cadaver studies of the congenitally deaf. The upper half of the figure shows the first page of his famous report, in Latin. The lower half shows illustrations of diseased ears. Surprisingly, his observations differ little from the modern understanding of anatomy

表題が“Anatomica Surdi nati Sectio (先天性聾の剖検解剖)”である (Fig. 1)。Microfilm は本文 14 頁と図譜 1 頁からなる。

症例は馬車にひかれて死亡した 8 歳男児である。Mondini は、この少年が先天性難聴であったことや、知性や身体の発達異常はなかったことなどを知っていたようである。少年の頭部に外傷はなく、死因も受傷後数日目の感染によるものであった。すなわちこの症例では、内耳形態を調べるのに外傷の影響は少なく、他の全身の奇形の合併もなかった。

図譜には 9 個の側頭骨が図示されている。右側頭骨が 3

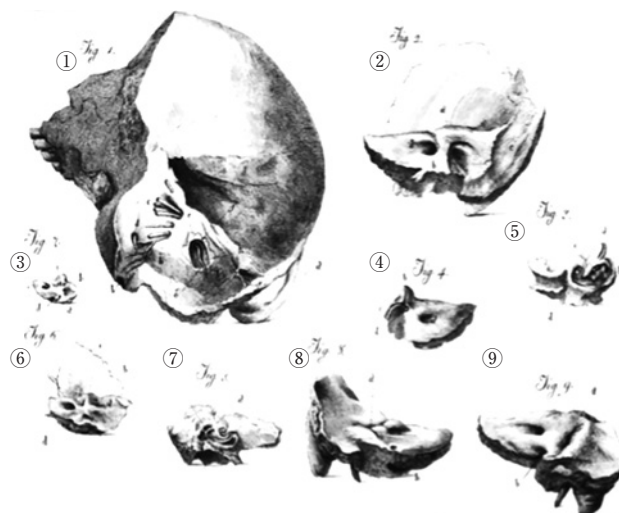


Fig. 2 Scheme of original report

つの解剖図で、左側頭骨は 2 つ、他には別個体の胎児と成人の側頭骨が比較のために付いている。コピーでは本文の記載は明瞭であるが、解剖図譜の部位を特定する文字や矢印などがやや不鮮明である印象を受けた。

8 歳少年の側頭骨はスケッチの中の 1 から 5 である (Fig. 2)。1 には右側頭骨の硬膜や周囲の神経を除去する前のスケッチで一番大きく描かれている。前庭水管 (aqueductus vestibuli)、内リンパ囊 (sacculus membranosus)、後半規管 (canalis posteriorus)、第 7 脳神経 (septimum nervorum)、第 8 神経 (octavi nervorum)、S 状静脈洞 (sinus lateralis) などの解剖用語がラテン語で記載されている。2 は硬膜や神経を処理した後である前庭水管開口部の骨壁が一部欠損し大きく拡大している。3 と 4 は左側頭骨で、三半規管は正常形態で描かれている。5 には右蝸牛の奇形が見られる。6 は胎生 9 月目、7 は胎生 7 月目の胎児である。8 と 9 は成人の側頭骨である。

少年の右側頭骨の肉眼的所見の要点は、1) 前庭水管の開口部が異常に拡大している、2) 拡大した前庭水管から液体が漏れ出している、3) 右蝸牛は 1 回転半である、4) 三半規管は正常、5) 中耳には問題は見られない、などと記載している。

Mondini の天才的な観察は屍体で行われたが、現代では生きたままの患者の中耳や内耳の病変を高分解能 CT による画像診断を行うことができる。著者らが今までに経験した内耳奇形代表的な症例の 3 次元画像を提示する (Fig. 3)。この症例は 30 歳男性、右耳は先天性聾であり、画像診断を行った結果、単房化の内耳奇形であった。

CT 画像では、内耳蝸牛の骨迷路の基底回転から中回転と内耳道が明瞭に解剖図のように表示されている。通常の 2 次元 CT でも正常か異常の鑑別は可能だが、3 次元 CT

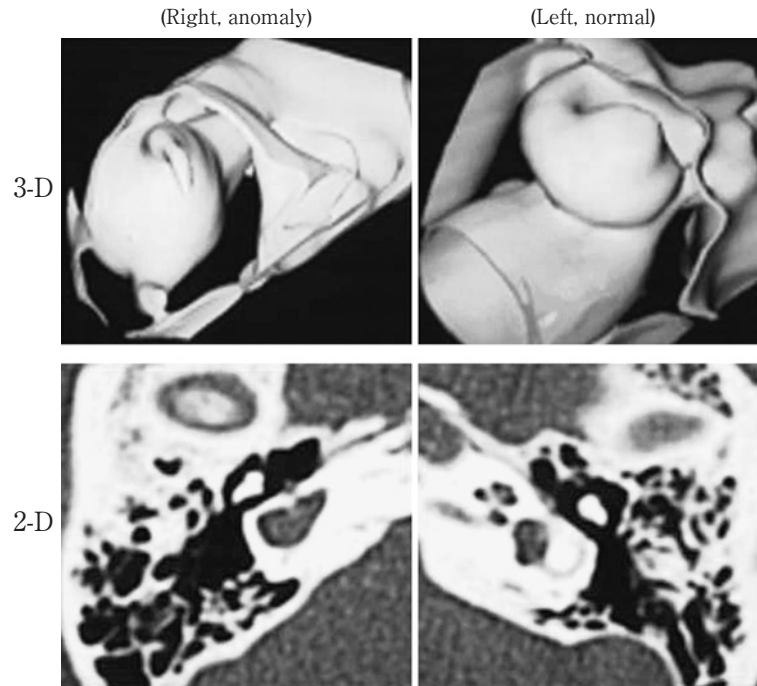


Fig. 3 Three-dimensional (3D) and 2-dimensional (2D) computed tomography (CT) of inner ear anomaly. 3D-CT images show the complex fine structure of the ear of a patient with hearing loss. 3D imaging clearly shows the cubic anatomy of an anomaly in the right ear and normal findings in the left ear. 2D-CT yields far less imaging information.

では球状に拡大した半規管の痕跡的な発育が付着している状態など、より立体的に詳細に観察することができる。

またMRIは内耳膜迷路の観察に適している。CT同様に2次元よりも3次元の画像の方が奇形の細部まで観察しやすい。すなわちCTとMRIの両者の3次元画像を組み合わせた内耳形態の観察が有用である。

まとめ (I)

Mondini 奇形は内耳奇形の代表的名称であり、現在まで多くの臨床報告、側頭骨病理、画像診断などがなされてきた³⁻⁷⁾。内耳奇形の分類も種々検討されてきたが、必ずしもこのMondiniの原著とは一致していないことは、原著との確認が困難であったことも一因であろう。

Mondini自身は解剖学者であり、聴覚評価法や中耳疾患の臨床を知っていたかどうかは定かではない。しかし現在の耳鼻科医が有している肉眼解剖学はほぼ知っていたようで、中耳、内耳、脳神経の呼称は正確である。しかも肉眼解剖学の観察でこのような詳細な記載が200年以上前に行われたことは驚きに値する。

現在著しく発達した3次元画像による内耳奇形の形態評価を行うと、蝸牛、前庭、半気管、内耳道、顔面神経など内耳と周囲の解剖の詳細な確認が可能であり、内耳の発達障害の過程を調べるうえで有用である。これらの内耳奇

形画像とMondiniの報告した内耳奇形の形態をあらためて比較検討する必要性を感じている。

内視鏡耳科手術の開発

東邦大学医療センター大森病院の耳鼻咽喉科では、内視鏡で観察される中耳内の視野は明るく広範囲で優れているため、10年以上前から積極的に内視鏡耳科手術を行ない、国内外の学会発表や論文報告を行ってきた⁸⁻¹⁰⁾。しかし国内の他の多くの耳科手術施設では顕微鏡手術が主体であり、耳科手術での内視鏡の普及は現在のところまだ少ない。その大きな理由の1つには、鼻内操作と異なり耳科手術では狭い外耳道内に内視鏡と手術器具を同時に挿入するworking spaceの問題がある。

小児例であっても、成人と同じ2.7 mm径内視鏡を転用することが可能である。10歳以下の小児例には奇形や先天性真珠腫が多く、内視鏡での中耳内の詳しい観察が重要である。小児の狭い外耳道でもこの内視鏡の利用が可能であったことが、手術前の軸位CTでの外耳道の計測から明らかとなった。

実体顕微鏡での耳科手術が大半を占めている中で、片手操作とならざるを得ない内視鏡をあえて使用する理由は、内視鏡では観察対象にミリ単位で近接できること、中耳内を広角な一視野として確保できること、アブミ骨や顔面神

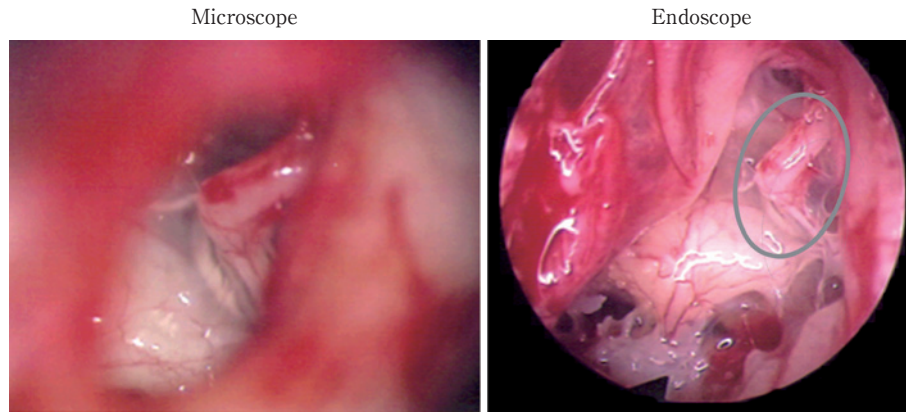


Fig. 4 Operative view of stapes

Endoscopic observation has several advantages in ear surgery, including a clear, wide observation field, without dead areas. The gray oval shows the area visible by microscope, which is very limited in comparison with endoscopic observation.

Microscopic ear surgery is frequently performed throughout the world. Endoscopic ear surgery is a new technique and has been pioneered in Japan by our department.

経、鼓室洞など従来の顕微鏡では観察困難な部位を明視化できることなどである (Fig. 4)。手術操作に関しては、顕微鏡下の処理と比べて制限は生じるが、ピックや麦粒鉗子、吸引管などの簡単な器具の操作は内視鏡と併用しても充分可能である。

内視鏡医療の進歩は、内視鏡本体の光学機能や操作性、小型軽量化だけではなく、周辺器具の発展により著しく進歩してきている。難治手術例では手術中の解剖の同定のためのナビゲーションシステムが導入されてきた。耳科手術での内視鏡とナビゲーションの併用は、安全な手術のためには利用価値は高い。

内視鏡では、顕微鏡での両手操作と比べると、片手での手術操作になる。これは内視鏡手術の根本的な問題であるが、これを解消するために開発されたのが内視鏡保持器 (EndoArm, オリンパス, 東京) であり、脳外科領域では既に多くの施設で使用されている。著者らは両手操作が必要となるような症例では、外耳道の中に内視鏡保持器を固定すると顕微鏡手術のように両手操作が可能になることを報告している。

内視鏡使用時の曇りも手術操作を中断するため問題となる。温水での洗浄や内視鏡専用の曇り止め液では、長時間の曇り止め効果は期待できなかった。この問題への新しい改善方法は、内視鏡の光源から発生する熱量を抑えるという従来の曇り止めとは全く別な方法である。新しい内視鏡光源である発光ダイオード (light emitting diode : LED) では、長時間使用可能で発熱しない特徴が内視鏡使用時の曇り止め効果を可能としている。LED は high vision 画像での使用も可能であり、手術を中断することなくスムーズ

に行えるため、従来の光源にはない曇り止めの効果が期待できる。

まとめ (II)

耳鼻科の若い研修医からは「耳科解剖はわかりにくい」、「子供の鼓膜や真珠腫の所見がとりにくい」、「手術時に顔面神経の位置がわかりにくい」などの意見を聞くことがある。今後も多くの耳科専門医が育つためにも、内視鏡診療の明るい解剖所見をともに観察しながら安全な耳科診療を充実していくことが重要であると考えている。

文 献

- 1) Mondini C: Anatomica surdi nacti sectio. *Die Bononiensi Scientiarum et artium instituto atque academic commentarii* (7) p419-431. Bologna, 1791
- 2) 水谷智洋: 羅和辞典改訂版 p738. 研究社, 東京, 2009
- 3) Anson BJ, Donaldson JA: *Surgical anatomy of the temporal bone and ear* p74-80. WB Saunders, Philadelphia, 1973
- 4) Schukenecht HF: Mondini dysplasia; A clinical and pathological study. *Ann Otol Rhinol Laryngol Suppl* **89**: 1-23, 1980
- 5) 野村恭也: 形態耳科学 p234-239. 中外医学社, 東京, 2006
- 6) 大谷 巖: 日本人の聴器病理—臨床とのかかわり p34-35. メジカルビュー, 東京, 2007
- 7) 枝松秀雄: 内耳を3次元画像で観察する目的と方法. 耳鼻・頭頸外科 **78**: 715-722, 2007
- 8) Rosenberg SI, Silverstein H, Wilcox TO, et al.: Endoscopy in otology and neurotology. *Am J Otol* **15**: 168-172, 1994
- 9) Thomasin JM: *Endoscopically assisted diagnosis and surgery in otology* p6-44. Endo-Press, Tuttingen, 2001
- 10) Edamatsu H, Yasuda M, Kobayashi M, et al.: Endoscope-aided ear surgery in children. 10th Taiwan & Japan Otolaryngology Head and Neck Conference, p156. 2009 abstr.

Progress in Auditory Research and an Introduction to Endoscopic Ear Surgery

Hideo Edamatsu

Professor, Department of Otolaryngology (Omori), School of Medicine,
Faculty of Medicine, Toho University

ABSTRACT: Auditory function has long been investigated in cadaver studies of the temporal bone in people with hearing diseases. The first report appears to have been Mondini's famous 1791 study of inner ear anomalies, at Bologna University, Italy. His findings were very detailed and differ little from what we know today. Three-dimensional computed tomography and magnetic resonance imaging now allow us to investigate the ears of patients with hearing loss. The Department of Otolaryngology at Toho University Omori Medical Center has pioneered endoscopic ear surgery in Japan. Endoscopic-aided ear surgery has a number of advantages. It is minimally invasive, assists medical students in mastering the complex anatomy of the ear, and aids in stapes surgery instruction for young residents.

J Med Soc Toho 63 (1): 20-24, 2016

KEYWORDS: audition, Mondini, three-dimensional image, endoscope, hearing improvement surgery