

# 東邦大学学術リポジトリ



## OPAC

東邦大学メディアセンター

タイトル	化学療法でDisseminated Intravascular Coagulation(DIC)の改善と長期生存が得られた胃癌骨髄癌腫症の1例
別タイトル	Long term Survival and Improvement in Disseminated Intravascular Coagulation in a Patient with Gastric Cancer Accompanied by Disseminated Carcinomatosis of the Bone Marrow
作成者(著者)	小林, 康次郎 / 菊池, 由宣 / 池原, 孝 / 三村, 享彦 / 木村, 隆輔 / 松清, 靖 / 吉本, 憲介 / 五十嵐, 良典 / 住野, 泰清 / 大津, 秀一 / 根本, 哲生 / 澁谷, 和俊
公開者	東邦大学医学会
発行日	2015.06
ISSN	00408670
掲載情報	東邦医学会雑誌. 62(2). p.124-129.
資料種別	学術雑誌論文
内容記述	症例
著者版フラグ	publisher
メタデータのURL	<a href="https://mylibrary.toho-u.ac.jp/webopac/TD46973077">https://mylibrary.toho-u.ac.jp/webopac/TD46973077</a>

# 化学療法で Disseminated Intravascular Coagulation (DIC) の改善と長期生存が得られた胃癌骨髓癌腫症の 1 例

小林康次郎<sup>1)\*</sup> 菊池 由宣<sup>1)</sup> 池原 孝<sup>1)</sup>  
 三村 享彦<sup>1)</sup> 木村 隆輔<sup>1)</sup> 松清 靖<sup>1)</sup>  
 吉本 憲介<sup>1)</sup> 五十嵐良典<sup>1)</sup> 住野 泰清<sup>1)</sup>  
 大津 秀一<sup>2)</sup> 根本 哲生<sup>3)</sup> 澁谷 和俊<sup>3)</sup>

<sup>1)</sup>東邦大学医学部内科学講座 (大森) 消化器内科学分野

<sup>2)</sup>東邦大学医療センター大森病院緩和ケアセンター

<sup>3)</sup>東邦大学医学部病院病理学講座 (大森)

**要約:** 胃癌骨髓癌腫症に対しての標準療法は確立されていない。われわれは化学療法を行い改善を認めた胃癌骨髓癌腫症の 1 例を経験したので報告する。

70 代女性。腰背部痛認め疼痛増悪から歩行困難となり、<sup>18</sup>F-fluorodeoxy glucose-positron emission tomography (FDG-PET) を行ったところ胃、全身の骨にびまん性に集積認め精査目的に入院となり、進行胃癌 (M, 2, cT2N1M1 stageIV)、骨髓癌腫症と診断された。その後、加療目的で東邦大学医療センター大森病院へ紹介受診となり disseminated intravascular coagulation (DIC) スコア 8 点から播種性血管内凝固と診断し、tegafur-gimeracil-oteracil potassium [TS-1; 大鵬薬品工業 (株), 東京] + cisplatin (CDDP) で化学療法を開始した。化学療法開始後 DIC スコアは改善したが、alkaline phosphatase (ALP) の再上昇認めため TS-1 + CDDP では十分な効果を示さないと判断した。Methotrexate (MTX) + 5-fluorouracil (5-FU) にレジメンを変更し、初回入院から約 7 カ月間の長期生存を得た。

東邦医学会誌 62(2): 124-129, 2015

**索引用語:** 胃癌, 骨髓癌腫症, 化学療法

切除不能進行・再発胃癌および非治癒切除の症例に対する化学療法では S-1 plus cisplatin versus S-1 in randomized controlled trial in the treatment for stomach cancer (SPIR-ITS) trial の結果から tegafur-gimeracil-oteracil potassium [TS-1; 大鵬薬品工業 (株), 東京] + cisplatin (CDDP) が第一選択になっている<sup>1)</sup>。しかしながら骨髓癌腫症は治療法が確立していない。過去のわれわれの報告では methotrexate (MTX) + 5-fluorouracil (5-FU) 療法よりも TS-1 を用いた方が予後が良い傾向を示したが、少数例の検討であるため十分な科学的根拠があるとは言えなかった。今回われわれは TS-1 + CDDP 療法と MTX + 5FU 療

法にて disseminated intravascular coagulation (DIC) が改善し、初回入院から 214 病日生存し得た 1 例を経験したので報告する。

## 症 例

**患者:** 70 歳代, 女性

**主訴:** 腰背部痛, 右股関節痛

**嗜好品:** 飲酒なし, 喫煙なし

**現病歴:** 2011 (平成 23) 年 9 月頃から腰背部痛認め他院にて腰椎 magnetic resonance imaging (MRI) 施行したところ多発する骨病変を指摘された。精査を行ったが確定

1, 2, 3) 〒143-8541 東京都大田区大森西 6-11-1

\*Corresponding Author: tel: 03(3762)4151

e-mail: koujiroukobayashi@med.toho-u.ac.jp

受付: 2014 年 10 月 6 日, 受理: 2015 年 2 月 19 日

東邦医学会雑誌 第 62 巻第 2 号, 2015 年 6 月 1 日

ISSN 0040-8670, CODEN: TOIZAG

Table 1 Laboratory data on admission

Blood cell counting		Biochemistry		Blood coagulation system	
WBC (/ $\mu$ l)	4400	CRP (mg/dl)	0.7	PT (sec)	15.3
RBC (/ $\mu$ l)	$323 \times 10^4$	Na (mEq/l)	139	INR	1.4
Hb (g/dl)	9.6	Cl (mEq/l)	110	PT (%)	59
Plt (/ $\mu$ l)	$5.1 \times 10^4$	K (mEq/l)	4.6	Fib (mg/dl)	189
Urinalysis		Ca (mEq/l)	8.2	FDP ( $\mu$ g/ml)	52.2
pH	7	IP (mEq/l)	2.5	D-dimer ( $\mu$ g/dl)	17.8
Glu	-	AST (IU/l)	22	Tumor marker	
Pro	+ -	ALT (IU/l)	13	CEA (ng/ml)	284.4
Bl	2+	$\gamma$ -GTP (U/l)	34	CA19-9 (IU/ml)	42731
Acetone	-	TBil (mg/dl)	0.7		
Bil	-	ALP (IU/l)	9011		
Uro	+ -	CK (IU/l)	120		
SG	1.015	TP (g/dl)	6.4		
WBC	-	Alb (g/dl)	3.6		

WBC: white blood cell, RBC: red blood cell, Hb: hemoglobin, Plt: Platelet, Glu: glucose, Pro: protein, Bl: occult blood, Bil: bilirubin, Uro: urobilinogen, SG: specific gravity, CRP: C-reactive protein, Na: natrium, Cl: chloride, K: kalium, Ca: calcium, IP: inorganic phosphorus, AST: aspartate transaminase, ALT: alanine transaminase,  $\gamma$ -GTP:  $\gamma$ -glutamyltransferase, TBil: total bilirubin, ALP: alkaline phosphatase, CK: creatine kinase, TP: total protein, Alb: albumin, PT: prothrombin time, INR: international normalized ratio, Fib: fibrinogen, FDP: fibrin/fibrinogen degradation products, CEA: carcinoembryonic antigen, CA19-9: carbohydrate antigen 19-9

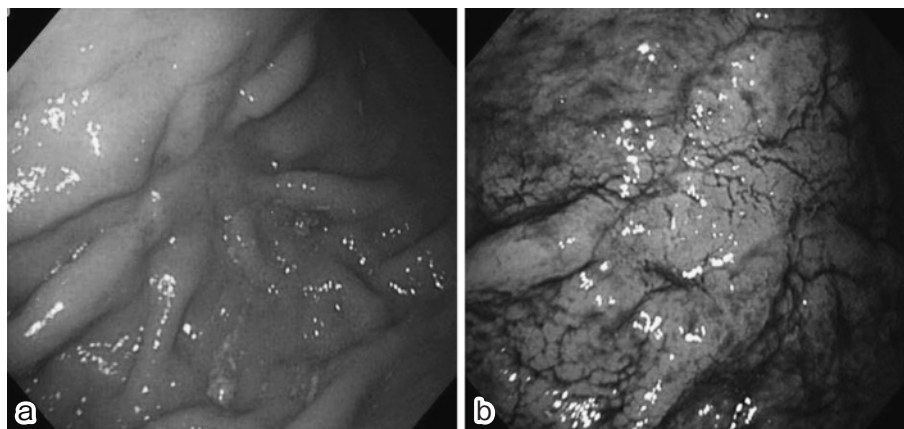


Fig. 1 Endoscopic findings

- a: A 2-cm lesion located in the folds shows scattering of a flare and scarring.  
 b: The lesion shown in a—irregularities are highlighted by indigo carmine dye.

診断には至らず経過観察となっていた。翌年3月頃から右股関節痛、腰背部痛の増悪を認めた。同院で精査目的に<sup>18</sup>F-fluorodeoxy glucose-positron emission tomography (FDG-PET)を行ったところ胃、全身の骨にびまん性の集積認め、精査加療目的に同院入院となり、上部内視鏡検査の肉眼的所見、放射線画像検査所見、病理学的組織所見から進行胃癌 [M, 2, cT2N1M1 (OSS) stageIV], 骨髓生検で内視鏡生検と同じ腫瘍構造が見つかったため骨髄腫腫症と診断した。疼痛緩和目的に右股関節に対し radiation

を施行した後、加療、疼痛コントロール目的で東邦大学医療センター大森病院へ紹介受診となった。

**入院時現症**：身長 148 cm, 体重 40 Kg, 意識清明, 体温 37.1°C, 血圧 124/58 mmHg, 脈拍 84 回/分, 腹部平坦かつ軟, 圧痛なし, 反跳痛なし, 下肢浮腫あり

**入院時検査所見** (Table 1)：血小板減少, 線溶系亢進, DIC スコア 7 点から DIC と診断した。

**内視鏡所見** (Fig. 1)：上部内視鏡所見では体中部後壁にひだの集中を伴う長径 2 cm 弱の陥凹病変があり, 表面構

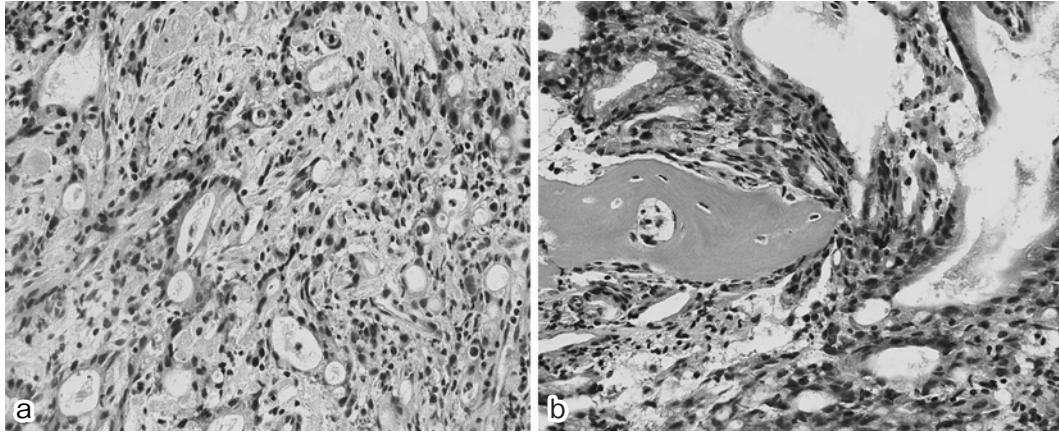


Fig. 2 Histopathologic findings in the stomach and bone marrow  
 a: Tubular adenocarcinoma in the stomach  
 b: The same histopathologic pattern in bone

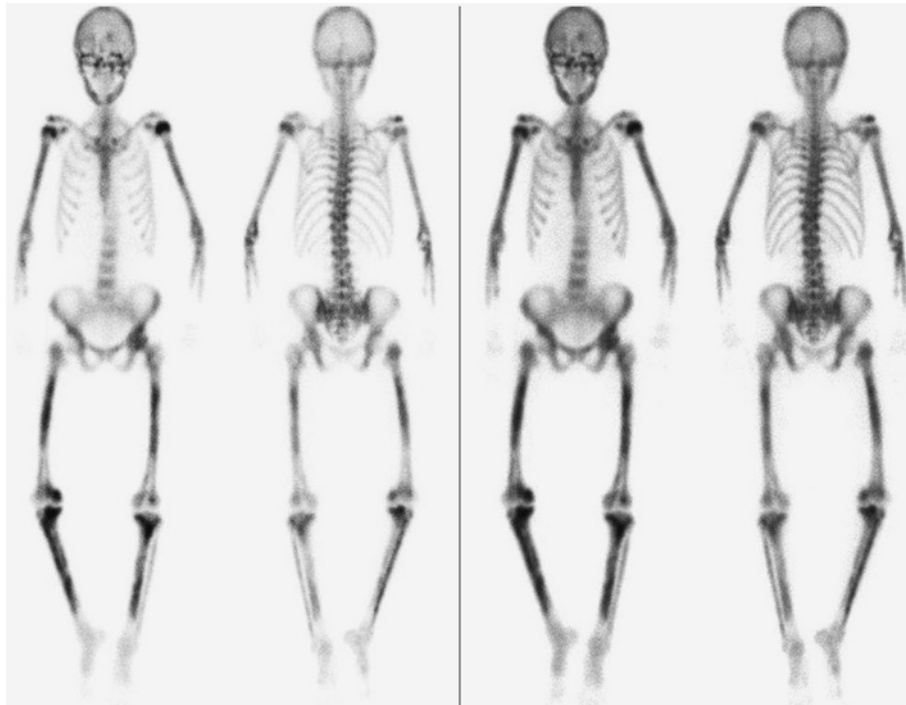


Fig. 3 Bone scintigraphy shows diffuse accumulation sthenia in the bones of the trunk and extremities.

造は粗造で発赤と癍痕が混在を認めた。

**病理所見** (Fig. 2)：病理所見では内視鏡下胃生検で得られたのと同様の組織像 (tubular adenocarcinoma) が骨髓生検からも得られた。

**骨シンチグラフィ所見** (Fig. 3)：体幹部・四肢骨にびまん性集積亢進を認めた。

**入院後経過** (Fig. 4)：当院入院時から TS-1+CDDP で化学療法を開始した。骨髓癌腫症による疼痛緩和と骨折予防目的にゾレドロン酸 [ゾメタ<sup>®</sup>；ノバルティスファーマ

(株)，東京] も用いた。化学療法開始後 DIC スコアは改善したが，alkaline phosphatase (ALP) の再上昇を認めため TS-1+CDDP では十分な治療効果を示さないと判断し，MTX+5-FU にレジメンを変更した。その後は2週間ごとに MTX+5-FU を継続していたが骨シンチグラフィで骨転移に改善は見られず，経過中に右股関節痛を訴え，右大腿骨頸部骨折が出現し，骨髓癌腫症由来の病的骨折と判断した。同様に右上腕にも病的骨折が出現し，また徐々に骨髓抑制と思われる貧血も進行して来た事から，こ

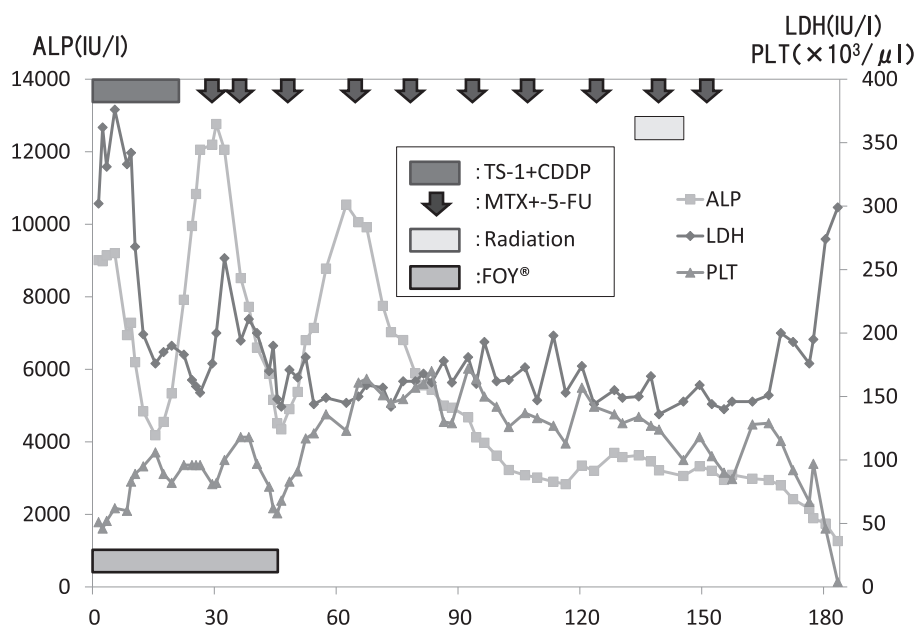


Fig. 4 Clinical course after admission

Disseminated intravascular coagulation resolved immediately after the start of chemotherapy. However, the regimen was changed due to re-elevation of alkaline phosphatase. Therapy was continued until the patient developed bone fracture.

TS-1: tegafur-gimeracil-oteracil potassium, CDDP: cisplatin, MTX: methotrexate, 5-FU: 5-fluorouracil, FOY®: gabexate mesilate, ALP: alkaline phosphatase, LDH: lactate dehydrogenase, PLT: platelet

れ以上の化学療法の継続は危険と判断し中止とした。その後、血小板減少から DIC スコアが再び悪化し始め初回入院から第 214 病日に亡くなった。

## 考 察

胃癌骨髄腫症は胃癌全体の 0.28% 程度のまれな疾患であり<sup>2)</sup>、DIC を併発しやすい予後不良な疾患とされ、平均余命は約 3 カ月と短く<sup>3)</sup>治療法も確立されていない。また、過去の報告の中には死亡する前に DIC の増悪を認めた症例も多い<sup>14-16)</sup>。

診断には血液生化学検査や骨シンチグラフィなどが用いられる。特に ALP は早期より上昇を認め、早期診断に有用であるとする報告もある<sup>4)</sup>。

過去の報告には MTX+5-FU 療法で胃癌骨髄腫症に合併した DIC の 80% が改善したとする報告もあり<sup>5)</sup>、MTX+5-FU 療法を行った報告がしばしば見られるが<sup>6,7)</sup>、われわれは MTX+5-FU 療法よりも TS-1 を用いたほうが予後は良い傾向にあることを示した<sup>8)</sup>。本症例でも TS-1+CDDP 療法を開始したことで速やかに DIC から改善した。近年、胃癌に対する新規抗がん剤の適応の増加に伴い TS-1 を軸に CDDP 以外にもさまざまな薬剤を用いた治療法で効果を示した報告もされてきている<sup>9-11)</sup>。

本症例は化学療法で長期生存を得たが病的骨折の出現と

貧血の進行で継続不能となり予後に影響を与えた。予防目的にゾレドロン酸を使用するも病的骨折の出現と貧血により化学療法の継続を断念した。近年、転移性骨転移に対して分子標的治療薬であるデノスマブ [ランマーク®; 第一三共 (株), 東京] が保険適応された。前立腺癌と乳癌では従来用いられてきたゾレドロン酸と比較して大規模第 III 相臨床試験において骨関連事象 (skeletal-related event: SRE) の出現頻度を下げることが報告されている。ただし、その他の固形癌では 2 剤の間に有意差はなかった<sup>12)</sup>。また本症例では治療困難な低カルシウム血症を発症していた。デノスマブの副作用として低カルシウム血症がゾレドロン酸に比して起こりやすい<sup>13)</sup>ことを考えると、一概にデノスマブの使用が状態を好転させたとする事には疑問が残る。

## ま と め

化学療法にて DIC の早期改善と長期生存を得た胃癌骨髄腫症の 1 例を経験したので報告する。

本症例の要旨は第 85 回日本胃癌学会総会 (2013 年 2 月, 大阪) で報告した。

## 文 献

- 1) Koizumi W, Narahara H, Hara T, et al.: S-1 plus cisplatin versus S-1 alone for first-line treatment of advanced gastric cancer (SPIRITS trial): A phase III trial. *Lancet Oncol* **9**: 215-221, 2008
- 2) 山村義孝, 紀藤 毅, 山田栄吉: 胃癌の骨および骨髄転移に関する臨床検討. *日消外会誌* **18**: 2288-2293, 1985
- 3) 孝富士喜久生, 武田仁良, 青柳慶史朗, ほか: 胃癌骨髄転移例の検討. *臨と研* **79**: 1388-1390, 2002
- 4) 宮崎充啓, 調 憲, 安部智之, ほか: 早期胃癌術後1年10ヵ月目に高ALP血症で発症した播種性骨髄癌症の1例. *臨と研* **86**: 653-656, 2009
- 5) 小林健彦, 佐々木常雄, 井深田鶴子, ほか: 全身骨転移, 骨髄癌症を認め, DICを来した胃癌に対するメソトレキセート・5-FU sequential療法. *癌と化療* **19**: 69-71, 1992
- 6) 山極哲也, 前嶋隆平, 島田憲宏, ほか: 硬膜下血腫で発症したDIC併発胃癌骨髄癌症に対しMTX/5-FU時間差投与方法が奏功した1例. *癌と化療* **38**: 999-1001, 2011
- 7) 保田紘一郎, 木村臣一, 清田正之, ほか: MTX/5-FU交代療法によりDICが軽快した胃癌骨髄癌症の1例. *癌と化療* **35**: 1941-1943, 2008
- 8) 菊池由宣, 松崎淳人, 戸倉夏木, ほか: 胃癌骨髄癌腫症—本邦報告例および自験例の検討. *東邦医会誌* **57**: 127-136, 2010
- 9) 二宮貴一郎, 万波智彦, 妹尾 賢, ほか: S-1 + docetaxel 併用療法が有効であった多発骨転移—播種性血管内凝固を合併した胃癌の1例. *癌と化療* **39**: 1719-1722, 2012
- 10) 辻 国広, 土山寿志, 山田真也, ほか: S-1 + cisplatin 療法 (SP療法) が奏効した早期胃癌術後の播種性骨髄癌症の1例. *癌と化療* **39**: 813-815, 2012
- 11) 太田光彦, 山本 学, 松山 歩, ほか: S-1 + CDDP 療法によりDICから離脱し得た胃癌播種性骨髄癌症の1例. *臨と研* **90**: 1617-1620, 2013
- 12) 石岡千加史: 骨転移の治療: 薬物療法を中心に. *癌と化療* **39**: 1169-1173, 2012
- 13) 真嶋修慈, 和田悌司, 池田 真: ヒト型抗RANKL抗体デノスマブ (ランマーク<sup>®</sup>皮下注 120 mg) の薬理学的特性と臨床試験成績. *日薬理誌* **140**: 295-302, 2012
- 14) 政 幸 一 郎, 藤 本 千 夏, 有 山 寛, ほか: Methotrexate/5-fluorouracil 交代療法中にゾレドロン酸で著明な低カルシウム血症を起こした胃癌骨髄癌腫症の1例. *癌と化療* **36**: 489-492, 2009
- 15) 木村昭利, 川崎仁司, 和嶋真紀, ほか: 胃癌骨髄癌腫症により急速な転機をとった1例. *癌と化療* **40**: 2322-2324, 2013
- 16) 長久吉雄, 佐野 薫, 伊藤 雅, ほか: 術後9年目に骨髄癌腫症で再発した胃癌の1例. *倉敷中病年報* **70**: 115-118, 2008

# Long-term Survival and Improvement in Disseminated Intravascular Coagulation in a Patient with Gastric Cancer Accompanied by Disseminated Carcinomatosis of the Bone Marrow

Kojiro Kobayashi<sup>1)</sup> Yoshinori Kikuchi<sup>1)</sup> Takashi Ikehara<sup>1)</sup>  
Takahiko Mimura<sup>1)</sup> Ryusuke Kimura<sup>1)</sup> Yasushi Matsukiyo<sup>1)</sup>  
Kensuke Yoshimoto<sup>1)</sup> Yoshinori Igarashi<sup>1)</sup> Yasukiyo Sumino<sup>1)</sup>  
Shuichi Otsu<sup>2)</sup> Tetsuo Nemoto<sup>3)</sup> and Kazutoshi Shibuya<sup>3)</sup>

<sup>1)</sup>Division of Gastroenterology and Hepatology (Omori), Department of Internal Medicine,  
School of Medicine, Faculty of Medicine, Toho University

<sup>2)</sup>Palliative Care Center, Toho University Omori Medical Center

<sup>3)</sup>Department of Surgical Pathology (Omori), School of Medicine, Faculty of Medicine, Toho University

---

**ABSTRACT:** There is no standard therapy for gastric cancer accompanied by disseminated carcinomatosis of the bone marrow. We report a case of progressive gastric cancer with multiple bone metastases and disseminated intravascular coagulation (DIC) in a woman in her eighth decade of life. Chemotherapy with tegafur-gimeracil-oteracil potassium (TS-1)+ cisplatin (CDDP) was started, and DIC score gradually decreased. Because of a re-elevation in blood alkaline phosphatase level, the regimen was changed to methotrexate (MTX) + 5-fluorouracil (5-FU). Ultimately, the patient survived more than 7 months after initial hospitalization.

**J Med Soc Toho 62 (2): 124–129, 2015**

---

**KEYWORDS:** gastric cancer, carcinomatous of bone marrow, chemotherapy