

# 東邦大学学術リポジトリ

Toho University Academic Repository

タイトル	第68回東邦医学会総会 シンポジウム:耳鼻咽喉科領域の内視鏡医療の発展 耳科手術と副鼻腔手術 当科における内視鏡下耳科手術
別タイトル	68th Annual Meeting of the Medical Society of Toho University Symposium: Recent progress in endoscopic medicine in otolaryngology Ear surgery and paranasal sinus surgery. Endoscopic ear surgery in our department
作成者(著者)	水上(安田), 真美子
公開者	東邦大学医学会
発行日	2015.03
ISSN	00408670
掲載情報	東邦医学会雑誌. 62(1). p.39-41.
資料種別	学術雑誌論文
内容記述	総説
著者版フラグ	publisher
JaLCDOI	info:doi/10.14994/tohoigaku.62.39
メタデータのURL	<a href="https://mylibrary.toho-u.ac.jp/webopac/TD46056224">https://mylibrary.toho-u.ac.jp/webopac/TD46056224</a>

## 耳鼻咽喉科領域の内視鏡医療の発展：耳科手術と副鼻腔手術

### 当科における内視鏡下耳科手術

水上（安田）真美子

東邦大学医学部耳鼻咽喉科学講座（大森）

**要約：**耳科手術は1800年代から行われるようになり、1946年頃から聴力改善手術の研究が盛んになった。当時、手術は顕微鏡下に行われていたが、1980年代から硬性内視鏡が耳科手術に導入されるようになった。当科では2004年より耳科手術に内視鏡を導入し、より低侵襲な耳科手術を行っている。

内視鏡を用いるメリットとしては顕微鏡と比較して視野が広角であるために死角がないこと、対象物に接近して観察できること、より低侵襲な手術が可能になることである。しかしながら、術者は左手で内視鏡を保持し右手で手術器械を扱うため、手術が片手操作となる。したがって、両手を使える顕微鏡下での手術に比べると内視鏡手術の操作はある程度経験が必要と考えられる。

なお、今回は耳硬化症、慢性中耳炎、先天性真珠腫に対して経外耳道的に内視鏡下で手術を行った症例についても紹介する。

東邦医学会誌 62(1)：39-41, 2015

**KEYWORDS：** endoscopic ear surgery, minimal invasive surgery

#### 耳科手術の歴史と当科での内視鏡導入

耳科手術は1800年代から行われるようになり、1946年頃から聴力改善手術の研究が盛んになった。1950年、ドイツ人医師 Wullstein HL が聴力改善手術の新理論を生み出し、現在でも耳鼻咽喉科テキストに記載されている Tympanoplastik と名付けられた5型の形式を1952年にアムステルダムで開催された国際聴覚学会で発表した。当時、耳科手術は顕微鏡下に行われていたが、術後の聴力成績は悪かった。しかし、この5型の理論により耳科手術は飛躍的に発展し、術後の聴力成績も向上した<sup>1)</sup>。

1980年代になると硬性内視鏡が耳科手術に導入されるようになった。1987年、Thomassin et al. は顕微鏡下手術後の真珠腫遺残の確認や摘出操作に内視鏡を導入し、1993年に Laryngoscope にその有用性を発表した<sup>2)</sup>。

当科では2004年より耳科手術に内視鏡を導入しており、当初は真珠腫の遺残の確認や顕微鏡では死角となる部位のチェックをするために使用していた。耳科手術で使用している内視鏡はストライカー社[日本ストライカー(株)、東

京]製の硬性内視鏡で、直径2.7 mm、長さ17 cmのものである。内視鏡は対象物に接近して観察することができる。とともに視野が広角であるため、顕微鏡による視野と比較すると中耳の構造や危険部位などの解剖を詳細に確認することができる(図1)。そのため、学生やレジデントが中耳の解剖や耳科手術を理解するのも非常に有用である<sup>3)</sup>。

#### 顕微鏡手術における解剖学的死角

顕微鏡の視野は直線的であるため、解剖学的に死角となる領域が複数存在し、鼓室洞や耳管上陥凹がそれにあたる。後鼓室は内側が鼓室洞、外側が顔面神経窩であり、その中央を顔面神経が縦走している。鼓室洞の底部は顕微鏡では直視が難しく死角になることから、真珠腫が再発しやすい場所である。しかし、内視鏡では直視型内視鏡で必要最小限の骨削開で顔面神経管、アブミ骨筋腱から錐体隆起まで観察することができる。

耳管上陥凹は上鼓室の cog と呼ばれる天蓋からツチ骨頭の前方向へ垂直に下方へと延びる骨稜(上鼓室前骨板)の前方向部分である。境界にサジ状突起と鼓膜張筋腱が

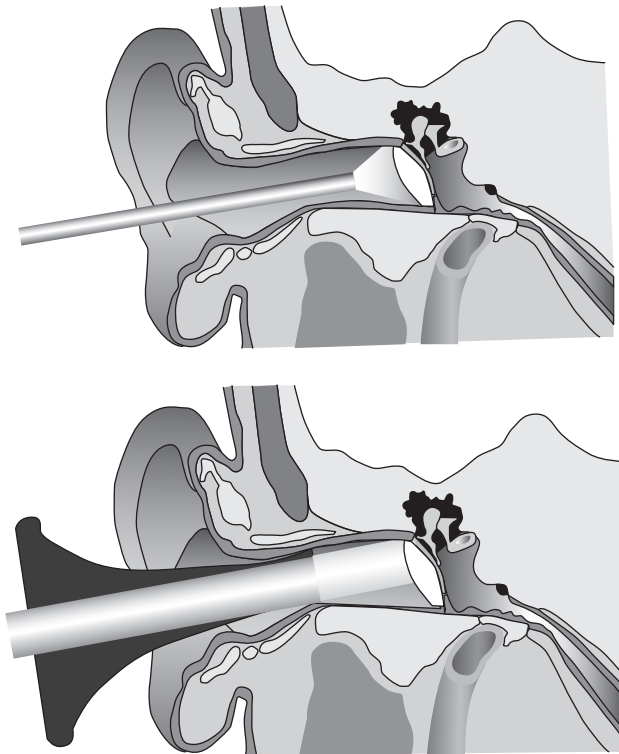


図1 内視鏡と顕微鏡の視野の違い

上は内視鏡の広角な視野で鼓膜全体が観察可能である。耳鏡を用いた顕微鏡では鼓膜の一部しか観察できない。

あり、鼓室内の換気ルートとして機能しているため、術後の含気化と関係が深い<sup>4)</sup>。

### 内視鏡下耳科手術の利点と欠点

内視鏡下耳科手術の最大の利点は、①顕微鏡と比較して死角がなく視野が広角であるため前項で述べたように鼓室洞や耳管上陥凹などが確認可能であること、②対象物に接近して観察できること、デジタル処理されているため、画像をズームアップして拡大した映像をモニター上でみられること、③顕微鏡下での手術より少ない骨削開で視野が得られるため、切開の少ない低侵襲な手術が可能となることである。

特に視野が広角で対象物に接近できることは、顔面神経管の損傷を避けたり、真珠腫性中耳炎における中頭蓋窩の骨欠損の確認などに有用である。

しかしながら、内視鏡下手術の欠点は、術者は左手で内視鏡を保持し右手で手術器具を扱うため、手術が片手操作となることである。顕微鏡下での耳科手術では通常、左手に吸引管、右手に器具を持って手術操作を行う。耳内のような狭い術野では少量の出血でも視野の妨げになるからである。

内視鏡下耳科手術は、左手に内視鏡を持つため、右手で手術操作を行ったあと、吸引管に持ち替えて血液などを吸

引し次の操作に移るため、顕微鏡下での手術と比べて手間がかかるように思えるが、少ない骨削除で目的の場所を確認し処理することができることから、内視鏡手術に慣れると手術時間の短縮にもつながっている。

### より低侵襲な耳科手術 —経外耳道的内視鏡下耳科手術—

続いて、実際に内視鏡を用いて行った耳科手術症例を紹介する。

#### 1) 中耳が正常な状態である耳硬化症の例

耳硬化症はアブミ骨底板と周囲の骨との間が動きにくくなることにより伝音難聴となり、進行すると感音難聴や混合性難聴となる疾患である。耳硬化症に対しては骨導閾値が上昇する前にアブミ骨手術を行うと聴力を改善させることができる。手術内容としては、固着したアブミ骨上部構造を摘出し、アブミ骨底板に開窓を行い、摘出したアブミ骨の代わりにテフロンワイヤーピストンをキヌタ骨にかけてアブミ骨底板の開窓部分にピストンを固定するものである。顕微鏡下での手術ではアブミ骨周囲を操作するために耳後部または耳前部を切開し、さらに骨削開して視野を確保する必要があるが、内視鏡下の手術では鼓膜を翻転するための耳内切開と外耳道後壁のわずかな骨削除のみで手術操作が可能で、手術時間の短縮になる。しかしながら、内視鏡手術の欠点として片手操作によるワイヤーピストン設置の難しさがある。ワイヤーピストンの位置によって術後の聴力改善に差が生じるため、この手術で要となる操作であり、片手でピストンをちょうど良い位置に設置するには慣れが必要である。

#### 2) 慢性中耳炎症例に対する鼓膜形成術(または鼓室形成術I型)

慢性中耳炎は急性中耳炎が完全に治癒せず、慢性的な化膿巣が残存した病態で、耳漏を反復し、鼓膜穿孔を認めるもので、耳漏の停止と聴力改善目的に鼓膜穿孔を側頭筋膜で閉鎖する鼓室形成術を行う。経外耳道的内視鏡下手術は、外耳道径が4 mmほどあれば視野を確保するために耳後部を大きく切開し、耳介を前方へ倒すことなく鼓膜の処理が可能である。また、顕微鏡では処置のしにくい鼓膜前方の穿孔の観察と閉鎖処置も可能で、対象物に接近できるため、代用鼓膜として接着させる側頭筋膜と鼓膜穿孔辺縁の接着の状態を詳細に確認することができるという利点がある。慢性中耳炎に対する鼓室形成術でも手術は片手操作となるため、筋膜の挿入には慣れが必要であるが、耳後部切開を行うのに比べ、手術時間は短縮される。

#### 3) 真珠腫性中耳炎症例

真珠腫性中耳炎とは中耳に真珠のような白い堆積物ができている状態で、中耳腔内に入り込んだ角化扁平上皮の落屑が増殖堆積したものが本体であり、進行すると周囲の骨

を破壊して進展するため、手術で病変を除去することが重要である。進展した真珠腫では乳突洞削開が必要であるため、経外耳道の手術はできないが、鼓室内に局限した先天性真珠腫の closed type や上鼓室に局限した真珠腫性中耳炎では経外耳道による内視鏡下手術の良い適応と考えられる。内視鏡では広角な視野で対象物に接近して観察できることより、死角を減らせ神経損傷などのない安全な手術、そして広範囲の骨削除を必要としない低侵襲な手術を行うことができる。

近年では、内視鏡下での耳科手術は症例が増え、技術的にも進歩しているところである。安全で低侵襲な手術を行うために、内視鏡は必須の手術機器と考えられる。

### ま と め

1) 1950年代から顕微鏡下の耳科手術が行われるようになり、技術的にも発展した。

2) 当科では約10年前から耳科手術への内視鏡導入が始まった。

3) 内視鏡導入当初は耳内の顕微鏡で死角となるところや危険部位の観察に用いられていたが、最近では内視鏡下での耳科手術を積極的に行っている。

4) 安全で低侵襲な手術を行うために内視鏡は必須の手術機器であり、今後のさらなる発展が期待される。

### 文 献

- 1) Wullstein HL, 神尾友彦訳：聴力改善手術, 医学書院, 東京, 1979
- 2) Thomassin JM, Korchia D, Doris JM: Endoscopic-guided otosurgery in the prevention of residual cholesteatomas. *Laryngoscope* **103**: 939-943, 1993
- 3) 枝松秀雄, 安田真美子, 小林真由美, ほか：内視鏡下診療. *Otol Jpn* **20**: 31-35, 2010
- 4) 伊藤 吏, 欠畑誠治：鼓室内は何かどうみえるか? *JOHNS* **30**: 171-175, 2014