

東邦大学学術リポジトリ

Toho University Academic Repository

タイトル	第143回東邦医学会例会 シンポジウム:肺癌の集学的治療 呼吸器内科:非扁平上皮肺癌治療の進歩
別タイトル	143rd Regular Meeting of the Medical Society of Toho University Symposium: Multimodality therapy for lung cancer Division of Respiratory Medicine: Advances in non squamous cell lung cancer treatment
作成者(著者)	磯部, 和順
公開者	東邦大学医学会
発行日	2014.05
ISSN	00408670
掲載情報	東邦医学会雑誌. 61(3). p.136 138.
資料種別	学術雑誌論文
内容記述	総説
著者版フラグ	publisher
JaLCDOI	info:doi/10.14994/tohoigaku.61.136
メタデータのURL	https://mylibrary.toho-u.ac.jp/webopac/TD38889298

肺癌の集学的治療 呼吸器内科

非扁平上皮肺癌治療の進歩

磯部 和順

東邦大学医学部内科学講座呼吸器内科学分野 (大森)

要約：進行期非小細胞肺癌の化学療法の中において大部分を占める非扁平上皮癌の内科的治療が近年進歩してきている。これは、肺癌の発癌に関与する遺伝子変異が発見され、これを標的にした分子標的治療が可能になったためである。すなわち、上皮成長因子受容体遺伝子変異陽性肺癌に対して上皮成長因子受容体チロシンキナーゼ阻害薬、未分化リンパキナーゼ遺伝子転座陽性肺癌に対してはクリゾチニブの分子標的療法が確立されている。さらに、遺伝子変異の有無に関係なくベバシズマブ併用療法やベバシズマブやペメトレキセドによる維持療法などが推奨されている。

東邦医学会誌 61(3) : 136-138, 2014

KEYWORDS : non-squamous cell lung cancer, molecular target therapy, maintenance therapy

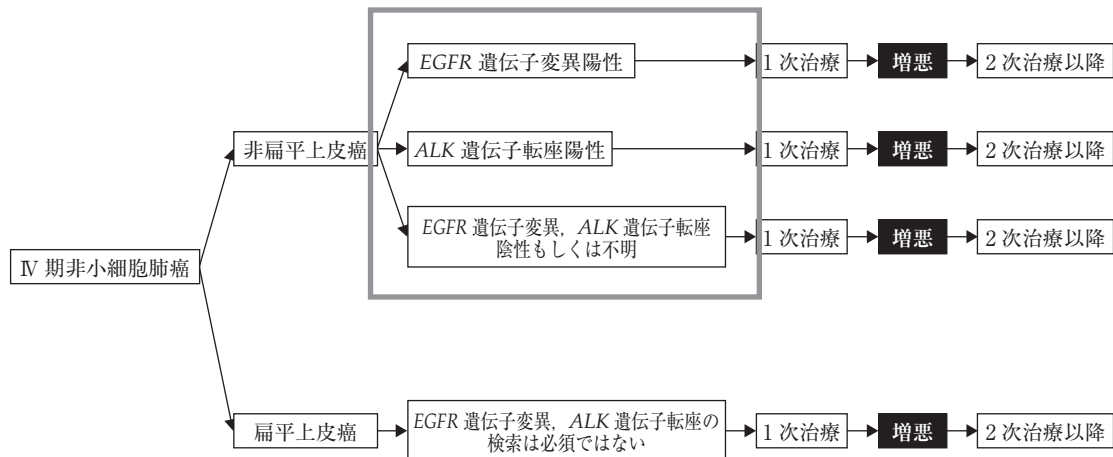
原発性肺癌は日本人の癌による年間死亡者数の第1位で、毎年約7万人の患者が死亡し、増加の一途をたどっている。原発性肺癌の組織型は小細胞癌、非小細胞癌(腺癌、扁平上皮癌、大細胞癌)に大別される。原発性肺癌における内科的治療は、非小細胞肺癌の中の非扁平上皮癌(主に腺癌)において、近年、劇的な進歩を遂げている。これは、肺癌の発癌に関与する遺伝子変異が発見され、これを標的にした分子標的治療が可能になったためである。

2013年に日本肺癌学会が編纂した肺癌診療ガイドラインの「IV期非小細胞肺癌1次治療」¹⁾の中において非扁平上皮癌は、①上皮成長因子受容体(epidermal growth factor receptor : EGFR) 遺伝子変異陽性、②未分化リンパ腫キナーゼ(anaplastic lymphoma kinase : ALK) 遺伝子転座陽性、③EGFR 遺伝子変異およびALK 遺伝子転座陰性もしくは不明と大別されている(図1)。その他、上記の遺伝子変異の有無に関係なくベバシズマブ[アバスタチン[®]、中外製薬(株)、東京]併用療法やベバシズマブやペメトレキセド[pemetrexed : PEM ; アリムタ[®]、日本イーライリリー(株)、神戸]維持療法などが推奨されている。

EGFR 遺伝子変異陽性肺癌

ゲフィチニブ[イレッサ[®]、アストラゼネカ(株)、大阪]

は2002年に世界に先駆けて日本で発売された。その後、ゲフィチニブは肺癌患者に爆発的な勢いで投与されるが、副作用の急性肺障害が社会問題となった。しかし、2004年にEGFR 遺伝子変異が発見され、このEGFR 遺伝子変異陽性患者にゲフィチニブが奏効することが報告された²⁾。EGFR 遺伝子変異はexon19から21にかけて存在し、そのうちexon19欠失変異とexon21 L858Rが90%以上を占めている。興味深いことにEGFR 遺伝子変異は欧米人(10%)より、アジア人(30%)に多く存在することが知られている。現在は組織や細胞診でのEGFR 遺伝子変異の測定は保険適応になっており、当科では肺癌患者全員で検索している。現在はEGFR 遺伝子変異陽性肺癌患者には上皮成長因子受容体・チロシンキナーゼ阻害薬(epidermal growth factor receptor-tyrosinkinase inhibitor : EGFR-TKI)としてゲフィチニブまたはエルロチニブ[タルセバ[®]、中外製薬(株)、東京]が使用できる。これらのEGFR-TKIの急性肺障害の頻度は少なくなったものの、約3%に出現することが報告されている。近年の臨床試験ではEGFR 遺伝子変異陽性肺癌において初回治療でのEGFR-TKIの使用と通常の抗癌剤併用療法[カルボプラチン(carboplatin : CBDCA) + パクリタキセル(paclitaxel : PAC)]の使用との比較第III相試験が行われ、EGFR-TKIが通常の化学療

図1 IV期非小細胞肺癌の治療¹⁾

EGFR: 上皮成長因子受容体 (epidermal growth factor receptor), ALK: 未分化リンパ腫キナーゼ (anaplastic lymphoma kinase)

法より無増悪生存期間 (progression-free survival: PFS) が有意に延長することが示されている³⁾。しかし、全生存期間 (overall survival: OS) は有意に延長しないことも報告され、これは CBDCA+PAC 群の 2nd line で高率に ゲフィチニブへのクロスオーバーがあったことが原因であると考えられている。また、同様の EGFR-TKI と通常の化学療法の比較試験はエルロチニブでも報告されており、エルロチニブの有意な PFS の延長が示されている。以上より、EGFR 遺伝子変異陽性肺癌には初回また 2nd line などの早い段階で EGFR-TKI を使用することが推奨されている。

ALK 遺伝子転座陽性肺癌

ALK 遺伝子転座は 2007 年に自治医科大学の曾田ほかのグループが肺癌患者の中で発見した遺伝子変異である。ALK 遺伝子転座は ALK と echinoderm microtubule associated protein-like 4 (EML4) が反転融合することで ALK-EML4 になって発癌遺伝子となる。また、EML4 の切れる位置で数個の variant が存在している。本邦における 754 例の原発性肺癌を対象とした ALK 遺伝子転座のスクリーニング結果では ALK 遺伝子転座を持つ肺癌患者は 32 例 (約 4%) に認められた。この ALK 遺伝子転座陽性肺癌の特徴としては全例腺癌であり ALK 遺伝子転座陰性肺癌に比べて女性、若年者に有意に高頻度であった。また、EGFR 遺伝子変異とは排他的な存在であった。現在、臨床現場では reverse transcription polymerase chain reaction (RT-PCR) 法や免疫染色や fluorescence *in situ* hybridization (FISH) 法で ALK 遺伝子転座陽性肺癌をスクリーニングすることができる。この ALK 遺伝子転座陽性肺癌に対してクリゾチニブ [ザーコリ[®], ファイザー (株), 東京] は

奏効率が 58%, 病勢制御率が 90% と高い有用性が報告されている⁴⁾。クリゾチニブは 2012 年に ALK 遺伝子転座陽性肺癌に保険適応となり、臨床現場でも使用できる状況にある。さらに、近年、日本で開発された CH5424802 は ALK 遺伝子転座陽性肺癌に対し奏効率 89.1% と極めて良好の抗腫瘍効果が報告されており⁵⁾、今後の臨床導入が期待されている。

ベバシズマブ併用療法

ベバシズマブは血管内皮細胞増殖因子 (vascular endothelial growth factor: VEGF) に対するモノクローナル抗体で、VEGF の働きを阻害し、血管新生を押さえることにより効果を発揮する。大腸癌に引き続き、非扁平上皮癌では 2011 年に認可された。米国で行われた CBDCA+PAC と CBDCA+PAC にベバシズマブ併用療法+ベバシズマブ維持療法を比較した第 III 相試験では、主要評価項目の OS でベバシズマブ併用群が有意に延長したことが示されている (12.3 vs. 10.3 カ月, $p=0.003$)⁶⁾。しかし、ベバシズマブの副作用である出血症状 (咯血や下血) がベバシズマブ併用群で有意に頻度が高く注意が必要である。

PEM 維持療法

PEM は分子構造がよく似ている葉酸の代謝を阻害することで抗腫瘍効果を発揮し、プリンおよびピリミジンの合成に使用される 3 つの酵素を阻害する (thymidylate synthase: TS, dihydrofolate reductase: DHFR, glycinamide ribonucleotide transformylase: GARFT)。2007 年に悪性胸膜中皮腫治療薬として承認され、2009 年に切除不能の進行・再発非小細胞肺癌に適応追加された。使用にあたり葉酸の補充やビタミン B12 の定期注射が必要である。

シスプラチン (cisplatin : CDDP) + PEM 併用療法と CDDP + ゲムシタビン (gemcitabine : GEM) 併用療法を比較した JMDB 試験では CDDP + PEM 併用療法は扁平上皮癌より非扁平上皮癌に奏効することが示されていることから, PEM は非扁平上皮癌に有用である。また, PEM は副作用が少なく, 点滴時間も 10 分と短いことから臨床現場では頻用されている。近年, CDDP + PEM で初回治療を行い, 安定 (stable disease : SD) 以上の効果のあった患者に対して, PEM による維持療法を行う群と行わない群を比較した PRAMAOUNT 試験が行われた。この試験では PEM の維持療法を行う群は行わない群より PFS と OS が有意に延長することが確認され, PEM の維持療法の有用性が示されている⁷⁾。現在は CBDCA + PEM + ベバシズマブを投与後に維持療法としてベバシズマブと PEM + ベバシズマブを比較する試験 (COMPASS 試験) が本邦で進行中である。

まとめ

肺癌の内科的治療は特に非扁平上皮癌で飛躍的に進歩している。EGFR 遺伝子変異, ALK 転座陽性患者における分子標的治療が確立されつつある。また, ベバシズマブ併用療法や PEM 維持療法にて治療効果が十分に期待できる状況にある。

文 献

- 1) 日本肺癌学会：肺癌診療ガイドライン 2013 年版, IV 期非小細胞肺癌 1 次治療. <http://www.haigan.gr.jp/uploads/photos/614.pdf>
- 2) Lynch TJ, Bell DW, Sordella R, et al: Activating mutations in the epidermal growth factor receptor underlying responsiveness of non-small-cell lung cancer to gefitinib. *N Engl J Med* **350**: 2129–2139, 2004
- 3) Maemondo M, Inoue A, Kobayashi K, et al: Gefitinib or chemotherapy for non-small-cell lung cancer with mutated EGFR. *N Engl J Med* **362**: 2380–2388, 2010
- 4) Kwak EL, Bang YJ, Camidge DR, et al: Anaplastic lymphoma kinase inhibition in non-small-cell lung cancer. *N Engl J Med* **363**: 1693–1703, 2010
- 5) Seto T, Kiura K, Nishio M: CH5424802 (RO5424802) for patients with ALK-rearranged advanced non-small-cell lung cancer (AF-001JP study): A single-arm, open-label, phase 1-2 study. *Lancet Oncol* **14**: 590–598, 2013
- 6) Sandler A, Gray R, Perry MC, et al: Paclitaxel-carboplatin alone or with bevacizumab for non-small-cell lung cancer. *N Engl J Med* **355**: 2542–2550, 2006
- 7) Paz-Ares LG, de Marinis F, Dediu M, et al: PARAMOUNT: Final overall survival results of the phase III study of maintenance pemetrexed versus placebo immediately after induction treatment with pemetrexed plus cisplatin for advanced nonsquamous non-small-cell lung cancer. *J Clin Oncol* **31**: 2895–2902, 2013