

東邦大学学術リポジトリ



OPAC

東邦大学メディアセンター

タイトル	飲酒がC型肝硬変患者の肝血流に与える影響
別タイトル	Alcohol Consumption and Hepatic Blood Flow in Type C Liver Cirrhosis
作成者（著者）	和久井, 紀貴 / 荻野, 悠 / 松井, 哲平 / 小林, 康次郎 / 松清, 靖 / 丸山, 憲一 / 住野, 泰清
公開者	東邦大学医学会
発行日	2016.6
ISSN	00408670
掲載情報	東邦医学会雑誌. 63(2). p.106 112.
資料種別	学術雑誌論文
内容記述	原著
著者版フラグ	publisher
JaLCDOI	info:doi/10.14994/tohoigaku.2016.008
メタデータのURL	https://mylibrary.toho-u.ac.jp/webopac/TD34342346

飲酒がC型肝硬変患者の肝血流に与える影響

和久井紀貴^{1)*} 荻野 悠¹⁾ 松井 哲平¹⁾
 小林康次郎¹⁾ 松清 靖¹⁾ 丸山 憲一²⁾
 住野 泰清¹⁾

¹⁾東邦大学医学部内科学講座消化器内科学分野 (大森)

²⁾東邦大学医学部臨床生理機能学研究室 (大森)

要約

目的: 飲酒がC型肝硬変 (hepatitis C virus-related liver cirrhosis: CLC) の肝血流にどのような影響を与えるか perfusion parametric imaging (P-PI) を用いて明らかにする。

対象と方法: 対象は約2年の間で造影超音波検査 (contrast-enhanced ultrasonography: CEUS) を施行したCLC 31例。推奨量のSonazoid® (GE Healthcare, Oslo, Norway) を静注し、右肋間走査から肝実質染色開始～門脈が描出されるまでを赤色、門脈が描出された後を黄色に色分けするような設定でP-PIを作成した。得られた画像から動脈化率 (arterial ratio: AR) を算出。その後、飲酒なし群のChild-Pugh (CP) 分類別のARを多重比較した。またCP分類別に飲酒なし群とあり群のARを比較した。

結果: 全症例のCPはA:4例, B:22例, C:5例であった。飲酒なし群におけるCP分類別のARの中央値はA:51.4%, B:52.9%, C:81.7%であり、BとCに有意差を認めた ($p=0.0043$)。B症例の中でエタノール換算125g以上の飲酒あり群となし群のARを比較した結果、有意な差を認めた ($p=0.037$)。

結論: 飲酒、特に大酒はCLCの肝血流に影響を与え、動脈優位化の規定因子の1つになる可能性が示唆された。

東邦医学会誌 63(2): 106-112, 2016

索引用語: arrival time parametric imaging, contrast-enhanced ultrasonography (CEUS), hepatitis C virus, cirrhosis, drinking

肝臓は他の臓器と異なり、門脈と肝動脈という2つの血管から血液が供給されている。肝炎ウイルスに罹患し病変が進展すると肝内の抵抗増加に伴い肝血流バランスは門脈優位から肝動脈優位へと変化する¹⁻⁴⁾。この肝血流バランスの変化を画像診断で定量的に評価が可能であれば、慢性肝疾患の病期進展度合いを非侵襲的に把握ができ、臨床的に有用である。

以前われわれは、対象組織への造影剤到達時間を経時的にカラーマッピング画像としてBモード画像上に重畳表示できるarrival time parametric imaging (At-PI) を用いた造影肝腎コントラスト法を提案し、C型慢性肝疾患にお

ける病期進展別の肝血流バランスの変化を検討した。検討の結果、At-PIで病期進展度診断が可能であることが明らかとなった⁵⁾。しかし、以前のわれわれの検討結果から飲酒が肝血流バランスに影響を与える可能性があったため⁶⁾、飲酒症例を除外した検討であった。

そこで今回、C型慢性肝疾患の病期進展度診断を行うにあたり、飲酒がどのような影響を与えるかAt-PIを用いて明らかにすることを目的としてretrospectiveに検討を行った。

1, 2) 〒143-8541 東京都大田区大森西6-11-1

*Corresponding Author: tel: 03(3762)4151

e-mail: noriwakui@yahoo.co.jp

DOI: 10.14994/tohoigaku.2016.008

受付: 2016年3月9日, 受理: 2016年4月7日

東邦医学会雑誌 第63巻第2号, 2016年6月1日

ISSN 0040-8670, CODEN: TOIZAG

対象および方法

患者背景

東邦大学医療センター大森病院消化器内科で約2年の間に Sonazoid[®] (perfluorobutane; GE Healthcare, Oslo, Norway) 造影超音波検査 (contrast-enhanced ultrasonography: CEUS) を施行したC型肝硬変 (hepatitis C virus [HCV]-related liver cirrhosis: CLC) 31例を対象とした。内訳は、年齢が48~83歳 (平均66.5歳) で、男性20例、女性11例であった。肝硬変の診断は、病理組織学的に評価されたもの、または computed tomography (CT) や超音波検査 (ultrasonography: US) 等の画像所見で形態的に判断された、あるいは食道静脈瘤などの門脈圧亢進所見のあるものとした。肝生検を行った症例は肝組織生検針16G (Core II semiautomatic biopsy instrument; InterV Clinical Products, Dartmouth, MA, USA) を用いて行い、組織学的な線維化評価は Metavir scoring system に従って⁷⁾、F1~F4にステージ分類した。なお、C型慢性肝疾患は HCV-ribonucleic acid (RNA) 定量 (TaqManPCR法; TaqMan[®] real-time PCR assay; Invitrogen, Carlsbad, CA, USA) が陽性、かつ hepatitis B surface antigen (HBsAg) 陰性、hepatitis B core antibody (HBcAb) 陰性であることを基本とし、心疾患や腎疾患のある症例、肝腫瘍や門脈塞栓を有する症例は対象から除外した。また肋間が狭い等で肝臓の描出が困難な症例は除外した。飲酒量の調査は、US施行時、またはUS前後の外來診察時に本人より聴取したものを使用した。機会飲酒症例、またはエタノール換算30g/日以下のものを飲酒なし群、エタノール換算31g/日以上を飲酒あり群と定義した。なお本研究は東邦大学医療センター大森病院倫理委員会の承認(26-227)を得て行った。

造影超音波検査

US装置はSSA-790A (Aplio[™]XG; 東芝メディカルシステムズ(株)、大田原) を使い、プローブは3.75MHzコンベックスプローブ (PVT-375BT; 東芝メディカルシステムズ(株)) を用いた。装置の条件は、mechanical index (MI) 0.22-0.29、frame rate 15-18 frame per seconds に設定し、解析用の画像は右肋間から肝内門脈右枝を描出する断面を使用した。装置条件設定後、Sonazoid[®] 0.015 ml/Kg (推奨量) を肘静脈からボラス注入した⁸⁾。注入直後から約40秒間を raw data として装置のハードディスク内に保存した。なお、USは同一条件となるようUS経験24年目の検査者1人によって行った。

Arrival time parametric imaging (At-PI)

At-PIは、保存した動画データから装置付属のソフトを用いて算出描画した。その方法は簡便で、門脈右枝に並走する動脈枝が染影された時点を0起点として動画を再生す

ると、0起点から肝実質各ピクセルごとの arrival time が順次算出され、Bモード画像上にカラーマップが自動的に重畳描記される。表示カラーは自由に設定できるが、門脈右枝内が染影される時点を基準とし、それより到達時間が早いピクセルを赤色、遅いピクセルを黄色に表示した(図1)。つまり赤色で示された肝実質は肝動脈血から、黄色で示された部分は門脈血からの染影ということとなり、このカラーマップを確認することで肝実質灌流血が門脈あるいは肝動脈由来のものか、そのバランス評価が可能となる。今回、このような設定で行う At-PI の方法を perfusion parametric imaging (P-PI) とした。

赤色面積の測定

得られた P-PI を定量的に評価するため、赤色ピクセルが染影面積全体に占める割合を画像解析ソフト Image J version 1.42 (National Institutes of Health, Bethesda, MD, USA) で算出し、動脈化率 (arterial ratio: AR) とした(図2)。ARの測定はImage Jの使い方に精通した1人の評価者(7年目の医師)によって行った。評価者は今回の超音波検査には携わらず、また患者背景をマスクした形で作業を行った。

検討項目:

① Child-Pugh (CP) 分類の違いが肝血流バランスにどのような影響を与えるのかを確認するため、飲酒なしの症例を CP A、CP B、CP C 群の3つに分類し、各群間の AR を多重比較した。

② CP 分類別に飲酒なし群と飲酒あり群の AR を比較検討した。

統計学的解析

CP A、CP B、CP C 各群間の AR の比較には Steel-Dwass 多重比較検定を用いて行った。CP 分類別の飲酒なし群と飲酒あり群の AR 比較には Mann Whitney U Test を用いて行った。これらの検討は統計解析ソフト (Excel 統計 2012; (株) 社会情報サービス, 東京) を用いて行った。なお、検定は危険率5%未満を有意差ありと判断した。

結 果

検討結果 I

全31例のうち、飲酒あり群が9例、飲酒なし群が22例であった。また全症例をCP分類別に見るとA:4例、B:22例、C:5例であり、それぞれの群で飲酒なし症例はA:3例、B:14例、C:5例であった。飲酒なし群におけるCP分類別のARの中央値(四分位範囲)は、A:51.4(31.6)%, B:52.9(40.6)%, C:81.7(2.2)%であり、病期が進行するに従いARは高値に、すなわち動脈優位となる傾向を示し、またBとCに有意差を認めた($p=0.0043$)(図3)。

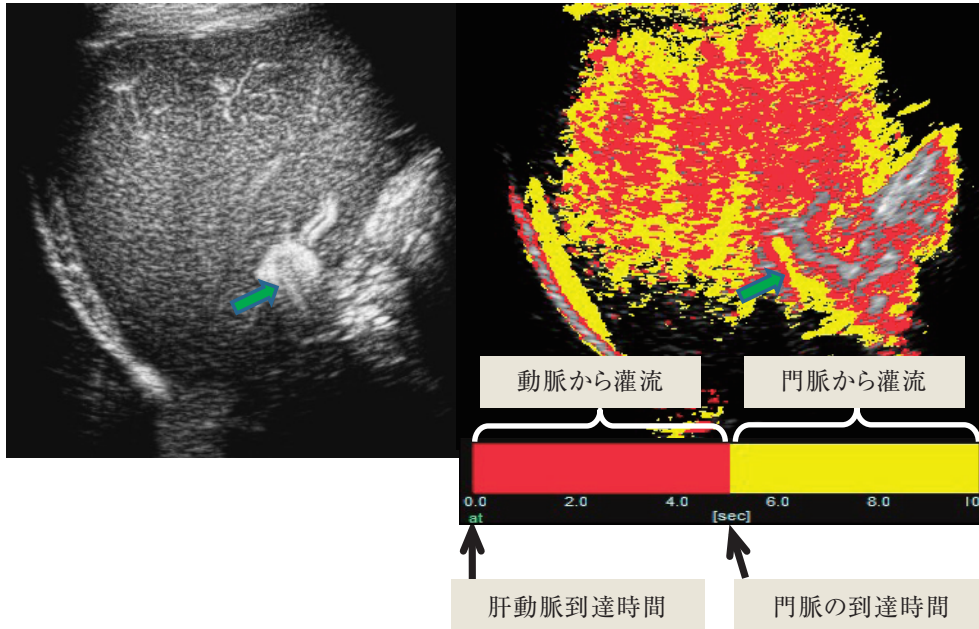


図1 Sonazoid®を肘静脈からボラス注入し、肝実質染色開始から門脈が描出されるまでを赤色、門脈が描出された後を黄色に色分けするような設定で作成した肝実質染色画像. Perfusion parametric imaging を用いた Sonazoid®造影による肝実質染色画像（右）と Sonazoid®造影単独での肝実質染色画像（左）. 矢印は門脈右枝を示す.

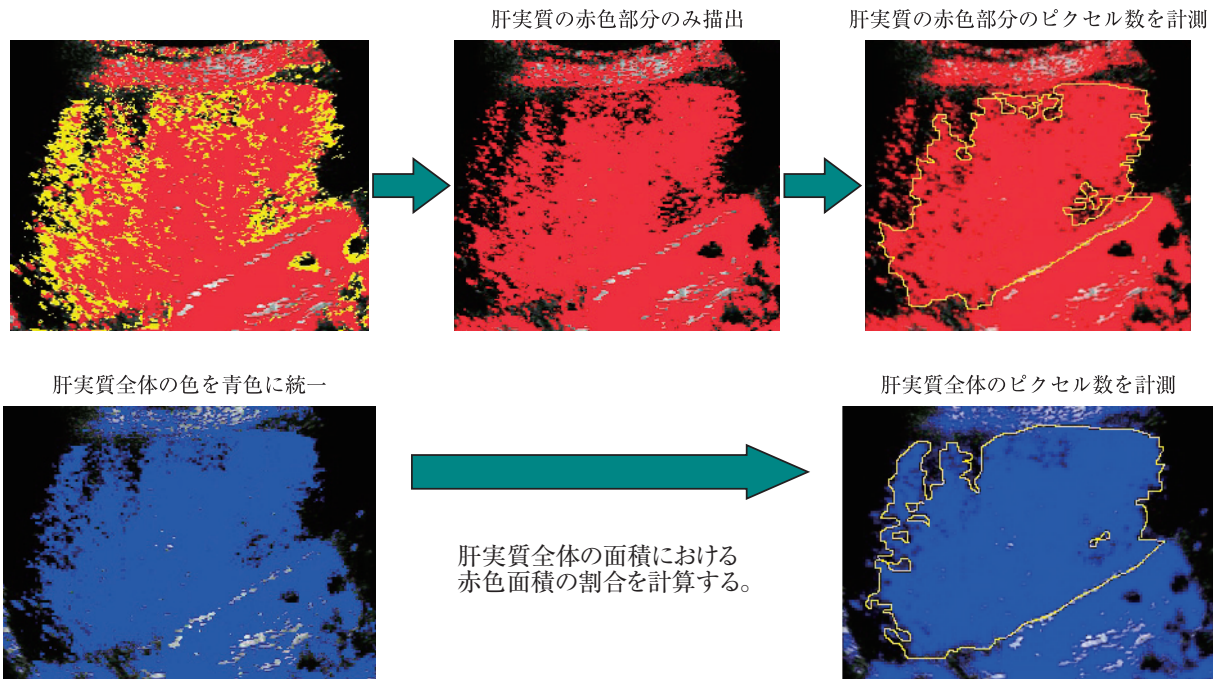


図2 肝実質染色全体に対する赤色面積割合（arterial ratio：AR）の測定法. 得られた perfusion parametric imaging 画像から肝実質の赤色ピクセルと染色全体のピクセルを image J を用い測定し、染色全体の面積に対する赤色面積の割合（AR）を計算した.

検討結果 2

CP 分類別に飲酒あり群となし群の検討を試みたが、CP

A は全 4 例中（AR（%）：78.6, 15.4, 51.4, 79.9）、飲酒ありが 1 例しかおらず、また CP C は全 5 例中（AR（%）：

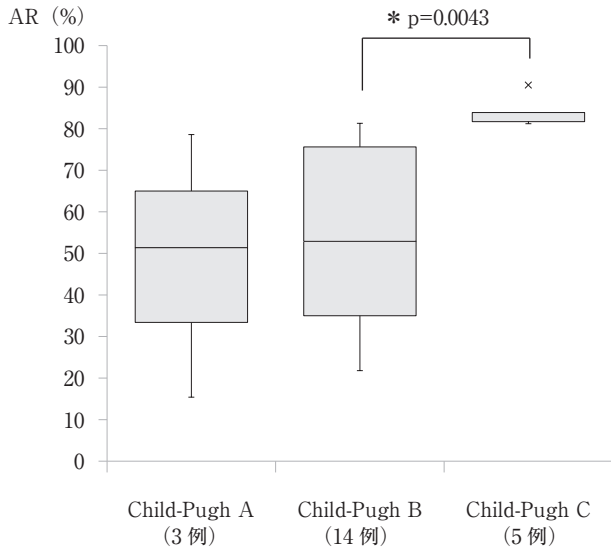


図3 飲酒なし群におけるChild-Pugh 分類別のarterial ratio (AR) 比較図. Child-Pugh BとCに有意な差を認めた (p=0.0043).

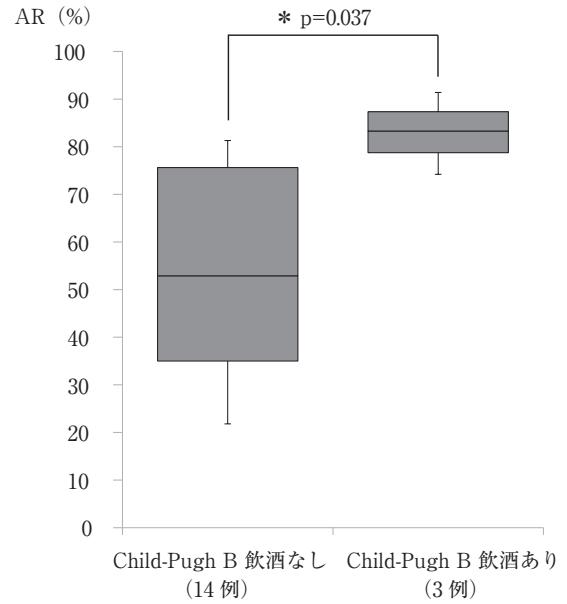


図5 Child-Pugh Bにおける飲酒なし群と飲酒あり群 (エタノール換算 125 g 以上) のarterial ratio (AR) 比較図. 両群間に有意な差を認めた (p=0.037).

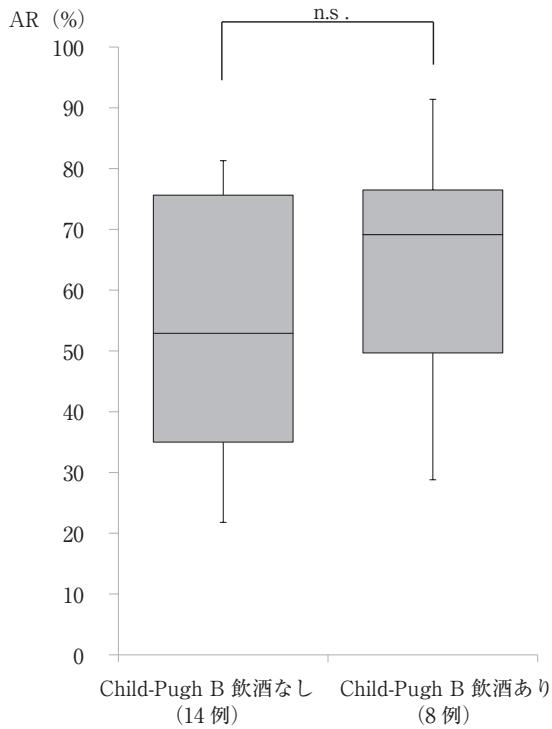


図4 Child-Pugh Bにおける飲酒なし群と飲酒あり群のarterial ratio (AR) 比較図. 両群間に有意な差を認めなかった.

n.s. : not significant

83.9, 81.2, 90.5, 81.7, 81.7), 飲酒あり症例がいなかったため統計学的に解析が可能なCP B症例で比較を行った. CP B症例は飲酒なし群が14例, 飲酒あり群が8例で, そ

れぞれのARの中央値(四分位範囲)は52.9(40.6)%, 69.2(26.8)%であり, 両群間に有意な差を認めなかったが (p=0.43)(図4), “大酒家”の基準であるエタノール換算125g以上の3例 (AR:中央値83.3%, 四分位範囲8.6%)との比較では, 有意に動脈優位となる結果であった (p=0.037)(図5).

考 察

C型肝炎ウイルス (hepatitis C virus : HCV) に罹患すると, 肝細胞の壊死・脱落・線維化を繰り返し, 慢性肝炎から肝硬変へと病期が進展するに従い, 門脈血流は低下し, それを補うように肝動脈血流が増加する¹⁻⁴⁾. すなわち門脈と肝動脈の肝血流バランスは病期進行に従い門脈優位から肝動脈優位へと変化するわけである. その肝血流バランスの変化を画像診断で定量的に評価が可能であれば, C型慢性肝疾患の病期進展度合いを非侵襲的に把握ができ, また治療開始時期や合併症発現などの推測ができるため臨床的に役に立つ.

以前われわれは, 対象組織への造影剤到達時間を経時的にカラーマッピング画像としてBモード画像上に重畳表示できるarrival time parametric imaging (At-PI)に注目し, C型慢性肝疾患における肝臓特有の血流バランスの変化を捉えることができるという成績を得, 非侵襲的な肝線維化診断の一助となる可能性を示した⁵⁾. しかしこの検討は, 飲酒が慢性肝疾患の肝血流バランスに影響を与える可能性があったため⁶⁾, 飲酒症例を除外した検討であった.

そこで今回はC型慢性肝疾患のうち、線維化の影響を除外するべく肝硬変のみを対象とし、飲酒が肝血流へ与える影響について検討を行った。

At-PIを用いた肝実質灌流血の血流バランスを検討するにあたり、肝臓へのSonazoid[®]到達時間の理解が重要である。肘静脈から注入した造影剤は心臓を通り、まず肝動脈へ到達する。一方、胃・腸・脾を栄養した血液は静脈血となり門脈に流入し肝臓に到達する。肝動脈血と門脈血の肝臓への到達時間差は、約5秒とされており肝動脈血の方が早く肝臓に到達する⁹⁾。つまり、赤色で表わされる血流は到達時間の早いもの、肝動脈由来と考えられる。一方、黄色で表される血流は門脈が描出してからの肝実質染色影であるため門脈血由来のものと考えられる。よって、この手法を用いることで肝実質灌流血が門脈、または肝動脈由来のものか、そのバランス評価が可能となる。今回の検討の結果、CP B症例の中で、エタノール換算125 g以上の飲酒あり群が飲酒なし群よりARが有意に高い、すなわち動脈優位化が起きているという結果であった。

このようなアルコールによる肝実質灌流血の変化が起きた理由について考えるにあたり、肝臓の血流、特に肝微小循環を理解する必要がある。肘静脈から注入したSonazoid[®]はまず、動脈血流に乗って肝臓に達する。健常者における肝動脈は胆道系の栄養血管と位置づけられており、肝臓に流入した動脈血流は大小の胆管を栄養しながら末梢へと向かう。最終的に胆管周囲に動脈性毛細血管網(peribiliary capillary plexus)を形成し、その毛細血管の一部は終末門脈枝または類洞に直接流入する。また動脈性毛細血管網を介さず類洞に直接流入する枝や、門脈枝の血管壁に達し門脈を栄養する枝も存在している¹⁰⁻¹²⁾。次に肝臓への門脈血の流入量であるが、肝動脈血とのその比率は7.8:2.3であり健常者では門脈血が多いとされている¹⁾。門脈血の方が肝への流入量が多い理由は、胃や腸管からの栄養を肝に供給している栄養血管であるためと推察される。また肝動脈との圧格差は、生体顕微鏡下で肝微小血管へ直接微小穿刺を行って圧測定した報告によると、終末動脈枝は300~400 mmH₂Oで終末門脈枝は50 mmH₂Oであり、その差は6~8倍とされ終末動脈枝の方が高い¹³⁾。実際に低圧系の門脈血を類洞へ多く流入させており、その調節機構として前毛細血管括約筋(precapillary sphincter)が重要な働きを担っている。終末肝動脈枝や胆管周囲の動脈性毛細血管網は毛細血管の構造を呈し、細動脈からそれら毛細血管に流入する部分には前毛細血管括約筋が存在して動脈血をコントロールしているとされている¹⁴⁾。よって前毛細血管括約筋で高圧系の動脈血の流入は調節され、低圧系の門脈血が類洞に入りやすくコントロールされているわけである。今回、飲酒あり群、特に大酒家例は飲酒なし群と比べて肝実質灌流血がより肝動脈からなされた理由

は、何らかのシグナルが前毛細血管括約筋に働きかけ肝動脈血を類洞内に流入しやすくした可能性が推察された。

今回の検討にはいくつかのlimitationがある。まず1番目に検討を行った症例数が少ないこと、2番目として実際に飲酒の有無の検討が可能であった症例がChild-Pugh Bに限定したこと、3番目は薬剤の内服の有無、中でも高圧剤は門脈圧を緩やかに下げることが報告されており¹⁵⁾、肝血流バランスに影響を与える可能性があるが、それらについて今回、詳細な検討はできていない。

現在のところ、肝臓における肝動脈の調節機構については未解決な部分が多く、今後、さらなる研究が期待される。

結 語

今までわれわれはC型慢性肝疾患の病期進展に伴う動脈優位化の過程をAt-PIを用い検討してきた。今回の検討で新たに飲酒、特にエタノール換算125 g以上の大酒例がCLCの肝血流に影響を与え、動脈優位化の規定因子の1つになる可能性が示唆された。

Conflicts of interest : Noritaka Wakui, Yu Ogino, Teppei Matsui, Kojiro Kobayashi, Yasushi Matsukiyo, Kenichi Maruyama, and Yasukiyo Sumino declare that they have no conflict of interest.

文 献

- 1) Kleber G, Steudel N, Behrmann C, et al: Hepatic arterial flow volume and reserve in patients with cirrhosis: Use of intra-arterial Doppler and adenosine infusion. *Gastroenterology* **116**: 906-914, 1999
- 2) Rocheleau B, Ethier C, Houle R, et al: Hepatic artery buffer response following left portal vein ligation: Its role in liver tissue homeostasis. *Am J Physiol* **277**: G1000-1007, 1999
- 3) Leen E, Goldberg JA, Anderson JR, et al: Hepatic perfusion changes in patients with liver metastases: Comparison with those patients with cirrhosis. *Gut* **34**: 554-557, 1993
- 4) Lauth WW: Mechanism and role of intrinsic regulation of hepatic arterial blood flow: Hepatic arterial buffer response. *Am J Physiol* **249**: G549-556, 1985
- 5) Wakui N, Takayama R, Kanekawa T, et al: Usefulness of arrival time parametric imaging in evaluating the degree of liver disease progression in chronic hepatitis C infection. *J Ultrasound Med* **31**: 373-382, 2012
- 6) Wakui N, Takayama R, Mimura T, et al: Drinking status of heavy drinkers detected by arrival time parametric imaging using sonazoid-enhanced ultrasonography: Study of two cases. *Case Rep Gastroenterol* **5**: 100-109, 2011
- 7) Bedossa P, Poynard T: The METAVIR Cooperative Study Group: An algorithm for the grading of activity in chronic hepatitis C. *Hepatology* **24**: 289-293, 1996
- 8) Moriyasu F, Itoh K: Efficacy of perflubutane microbubble-enhanced ultrasound in the characterization and detection of focal liver lesions: Phase 3 multicenter clinical trial. *AJR Am J Roentgenol* **193**: 86-95, 2009
- 9) Sasaki S, Iijima H, Moriyasu F, et al: Definition of contrast en-

- hancement phases of the liver using a perfluoro-based microbubble agent, perflubutane microbubbles. *Ultrasound Med Biol* **35**: 1819–1827, 2009
- 10) Rappaport AM, Black RG, Locas CC, et al.: Normal and pathologic microcirculation of the living mammalian liver. *Rev Int Hepat* **16**: 813–828, 1966
 - 11) Rappaport AM: Hepatic blood flow: Morphologic aspects and physiologic regulation. *Int Rev Physiol* **21**: 1–63, 1980
 - 12) Ekataksin W, Kaneda K: Liver microvascular architecture: An insight into the pathophysiology of portal hypertension. *Semin Liver Dis* **19**: 359–382, 1999
 - 13) Nakata K, Leong GF, Brauer RW: Direct measurement of blood pressures in minute vessels of the liver. *Am J Physiol* **199**: 1181–1188, 1960
 - 14) Rhodin JAG: The ultrastructure of mammalian arterioles and precapillary sphincters. *J Ultrastruct Res* **18**: 181–223, 1967
 - 15) Hidaka H, Nakazawa T, Shibuya A, et al.: Effects of 1-year administration of olmesartan on portal pressure and TGF- β 1 in selected patients with cirrhosis: A randomized controlled trial. *J Gastroenterol* **46**: 1316–1323, 2011

Alcohol Consumption and Hepatic Blood Flow in Type C Liver Cirrhosis

Noritaka Wakui¹⁾ Yu Ogino¹⁾ Teppei Matsui¹⁾
Kojiro Kobayashi¹⁾ Yasushi Matsukiyo¹⁾ Kenichi Maruyama²⁾
and Yasukiyo Sumino¹⁾

¹⁾Division of Gastroenterology and Hepatology (Omori), Department of Internal Medicine,
School of Medicine, Faculty of Medicine, Toho University

²⁾Department of Clinical Functional Physiology (Omori), School of Medicine,
Faculty of Medicine, Toho University

ABSTRACT

Background: Perfusion parametric imaging was used to determine the effects of alcohol intake on hepatic blood flow in patients with type C liver cirrhosis.

Methods: During a 2-year period, 31 patients with hepatitis C virus-related liver cirrhosis (CLC) were examined by contrast-enhanced ultrasonography. After intravenous injection of the recommended amount of Sonazoid[®], perfusion parametric images of liver parenchyma from the right intercostal space were obtained in order to display hepatic blood flow before and after enhancement of the portal vein, using red and yellow pixels, respectively. These images were then used to measure arteria ratio (AR). Multiple intra- and inter-group analyses of AR values in relation to Child-Pugh (CP) class compared patients who drank alcohol with those who did not.

Results: In the analysis of CP class, 4 patients were CP class A (CP-A), 22 were CP-B, and 5 were CP-C. Among nondrinkers, the median AR values were 51.4%, 52.9%, and 81.7% in CP-A, CP-B, and CP-C patients, respectively. The values for the CP-B and CP-C subgroups significantly differed ($p=0.0043$). In addition, AP values significantly differed between CP-B patients who consumed 125 g or more ethanol and those who did not ($p=0.037$).

Conclusions: Alcohol consumption, especially when heavy, adversely affects hepatic blood flow in patients with CLC and is an indicator of AR.

J Med Soc Toho 63 (2): 106–112, 2016

KEYWORDS: arrival time parametric imaging, contrast-enhanced ultrasonography (CEUS), hepatitis C virus, cirrhosis, drinking