

東邦大学学術リポジトリ

Toho University Academic Repository

タイトル	18番染色体長腕の端部欠失と同腕二動原体染色体のモザイクを呈した17歳思春期女性例
別タイトル	A Female Patient with 46,XX,del (18)(q22) and 46,XX,idic (18)(q22) Mosaicism
作成者(著者)	宇都宮, 真司 / 武田, 慶 / 星野, 廣樹 / 三嶋, 典子 / 清水, 教一
公開者	東邦大学医学会
発行日	2019.09.01
ISSN	00408670
掲載情報	東邦医学会雑誌. 66(3). p.160 165.
資料種別	学術雑誌論文
内容記述	症例
著者版フラグ	publisher
JaLCDOI	info:doi/10.14994/tohoigaku.2018 025
メタデータのURL	https://mylibrary.toho u.ac.jp/webopac/TD29871166

18 番染色体長腕の端部欠失と同腕二動原体染色体のモザイクを呈した 17 歳思春期女性例

宇都宮真司^{1)*} 武田 慶^{1,2)} 星野 廣樹¹⁾
三 嶋 典子¹⁾ 清水 教一¹⁾

¹⁾東邦大学医療センター大橋病院小児科

²⁾東邦大学医療センター大森病院形成外科

要約：18 番染色体長腕の端部欠失と同腕二動原体染色体のモザイクを呈した 17 歳思春期女性例を経験した。種々の外表奇形，低身長や中枢性思春期早発症，軽度の知的障害，腎奇形を認め，染色体検査の結果，18 番染色体長腕の端部欠失 del (18)(q22) と同腕二動原体染色体 idic (18)(q22) のモザイクと判明した。本症例の臨床症状は 18 番染色体の欠失で概ね説明ができるが，比較的表現型が軽微であった。異常染色体とのモザイクであるが同腕二動原体染色体による症状がない為である可能性が示唆された。

東邦医学会誌 66(3)：160-165, 2019

索引用語：18q-，同腕二動原体，モザイク

緒 言

染色体異常症候群のひとつである 18q- 症候群は，発症頻度が 1/40,000 のまれな疾患であり，その表現型は非常に多様である¹⁾。これは多数のハプロ不全が基礎にあるためと解釈されている。多くは成長不全，頭蓋顔面奇形，四肢奇形，泌尿生殖器奇形，知的障害や神経学的異常が特徴の端部欠失または巨大欠失症候群である。また 18 番染色体の同腕二動原体や多動原体染色体は，臨床細胞遺伝学において稀である。大部分は 18 番染色体短腕に切断点を持ち，長腕に切断点を持つ例の頻度はより少ない²⁾。そしてその切断点は可変であり，常に対称ではない²⁾。

今回筆者らは，18 番染色体長腕の端部欠失と同腕二動原体染色体のモザイクを呈した 17 歳思春期女性例を経験した。本症例の症状，経過，各種検査結果ならびに病態について文献的考察を加え報告する。

症 例

症例：17 歳思春期女性

主訴：四肢の痛み

周産期経過：胎児期に母親の薬物服用，放射線被曝なし。妊娠中毒症，母体糖尿病の既往なし。

家族歴：第一子。同胞なし，血族結婚なし。父はうつ病，肺癌で死去。母は産後うつ，緑内障。母方祖母は多発性筋炎あり。

出生発達歴：在胎 37 週 0 日，経産，正常分娩，生下時身長 46 cm (-1.1 SD)，体重 2500 g (-1.3 SD)，新生児仮死なし。出生時，口蓋裂，耳介低位あり。定頸 7 か月，坐位 7 か月，発語 1 歳 6 か月，独歩 2 歳であった。

既往歴：生後 1 か月より蕁麻疹出現し，その後アトピー性皮膚炎と診断されている。両側滲出性中耳炎を繰り返しており，鼓膜チューブ挿入術や鼓膜形成術歴がある。口蓋裂術後である。

当院受診までの経過：生後 7 か月時に定頸の遅れを主訴に他院を受診し，9 か月時に染色体検査が行われ 18p と 18q21 までの部分トリソミーと 18q23 の部分モノソミーのモザイクと診断された。その時の頭部 MRI にて大脳髓鞘化障害を指摘された。知的障害と低身長があり，9 歳時には

1) 〒153-8515 東京都目黒区大橋 2-22-36

2) 〒143-8541 東京都大田区大森西 6-11-1

*Corresponding Author: tel: 03-3468-1251

e-mail: shinji.utsunomiya@med.toho-u.ac.jp

DOI: 10.14994/tohoigaku.2018-025

受付：2018 年 5 月 25 日，受理：2019 年 2 月 8 日

東邦医学会雑誌 第 66 巻第 3 号，2019 年 9 月 1 日

ISSN 0040-8670, CODEN: TOIZAG

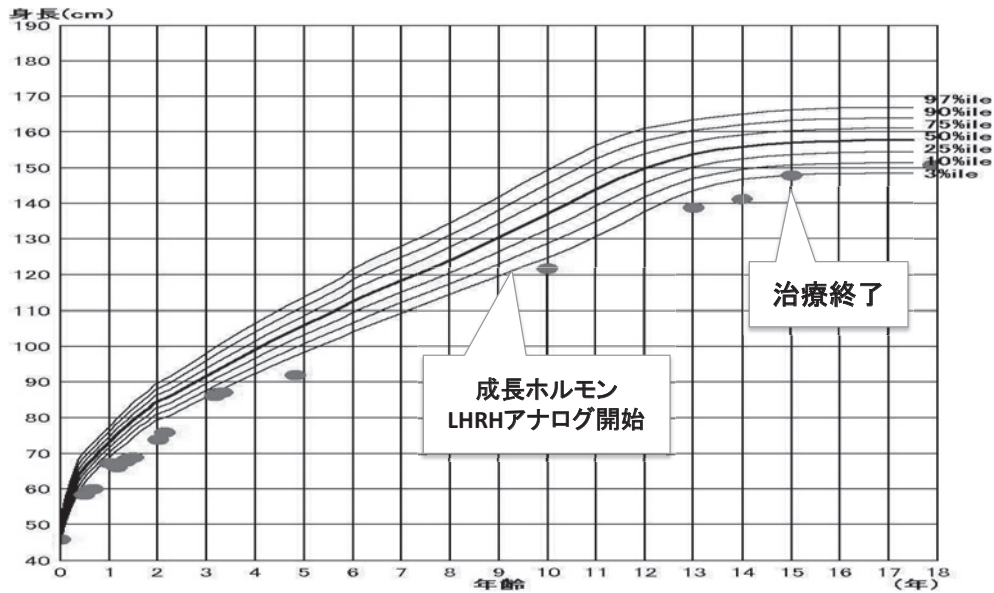


Fig. 1 発育曲線

出生時より身長は3% タイル以下を推移. 9歳時に中枢性思春期早発症を認め, ホルモン療法を開始. 15歳でホルモン療法終了.

Table 1 入院時血液検査

血算		生化学		内分泌・血清・免疫	
WBC	7,800 / μ l	TP	8.4 g/dl	TSH	3.11 μ IU/ml
SEG	66.7 %	Alb	4.2 g/dl	FT3	2.8 pg/ml
LYMPH	24.5 %	AST	16 U/l	FT4	1.28 ng/ml
MONO	4.0 %	ALT	13 U/l	IgG	1480 mg/dl
EOSINO	4.0 %	ALP	332 U/l	IgA	431 mg/dl
RBC	467×10^4 / μ l	LDH	418 U/l	IgE	10663.0 IU/ml
Hb	13.8 g/dl	BUN	13 mg/dl	RF	14.6 IU/ml
Hct	39.4 %	Cr	0.66 mg/dl	抗核抗体	40倍
Plt	21.8×10^4 / μ l	Na	138 mM	HOMOGEN	40倍
赤沈 60 分値	21 mm/hr	K	3.9 mM	SPECKLE	40倍
		Cl	104 mM	抗 Jo-1 抗体	陰性
		CRP	0.11 mg/dl		
		GLU	78 mg/dl		
		HbA1c	5.1 %		

中枢性思春期早発症を認め, ホルモン療法が行われていた (Fig. 1). 発達の遅れに対するフォローは受けていなかった. 両親の染色体検査は行われていない.

現病歴: 3年前から四肢の痛みを認めていたため当院内科を受診, 痛みは前腕, 大腿部に多く, 筋肉の張りや, 軽度腫脹を認めることもあったが, 発赤や熱感には認められなかった. 痛みは数か月持続し, その後しばらく軽快することを繰り返した. 痛みは比較的朝に多い印象があり, 特記すべき誘発因子はなし. その後, 染色体異常がある事より当科へ転科となった. 診断の確定と原疾患の状態評価目的に当科入院となった.

入院時現症: 身長 151.5 cm, 体重 46 kg, BMI 20. 全身状態良好でバイタルサインは異常なし. 耳介低位は認めない. 胸部聴診上, 呼吸音清で心音純. 腹部は平坦かつ軟で肝脾は触知しない. 両側の前腕部と下腿に痛みの訴えがあるが, 腫脹や熱感には認めない. 四肢筋力低下や四肢腱反射亢進・減弱なし. 温痛覚異常なし. 筋萎縮なく, 歩行可能. 安静時, 動作時に軽度振戦を認めた. 全身皮膚乾燥傾向あり. 膝窩に強い苔癬化, 掻破によるびらんがあり. 鼠径部に軽い苔癬化, 鱗屑を認めた.

入院時検査所見: 血液一般検査, 生化学検査, 尿検査異常所見なし. 免疫血清検査ではリウマチ性疾患を疑う所見

は認めず。また IgE は 10663.0 IU/ml と著明な高値を認めた (Table 1)。胸部 X 線検査は心拡大を認めず。心臓エコー検査は心収縮良好で形態異常認めず。頭部 MRI 検査では T2 強調画像で両側側脳室三角部近傍の白質を中心に高信号域を認め、髄鞘化遅延が疑われた (Fig. 2)。腹部 CT 検査では冠状断で右腎門部は外側を向いており、回転異常と考えられた (Fig. 3)。末梢伝導速度は安静時放電なし、上下肢とも正常所見であった。安静時脳波は正常脳波であった。耳鼻科、眼科診察では軽度左感音難聴を認めた。

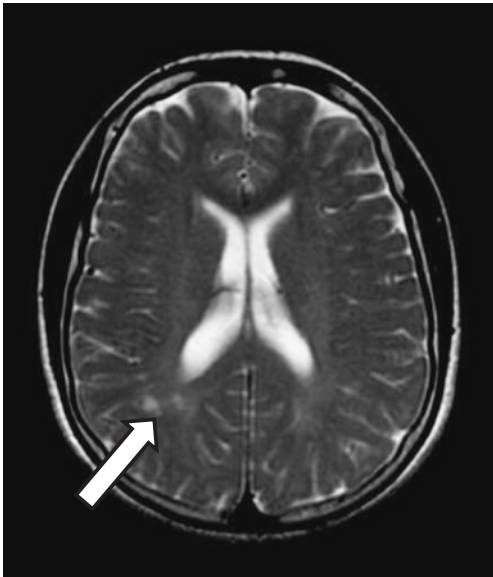


Fig. 2 頭部 MRI T2WI
両側側脳室三角部近傍の白質を中心に高信号域を認める (→)。

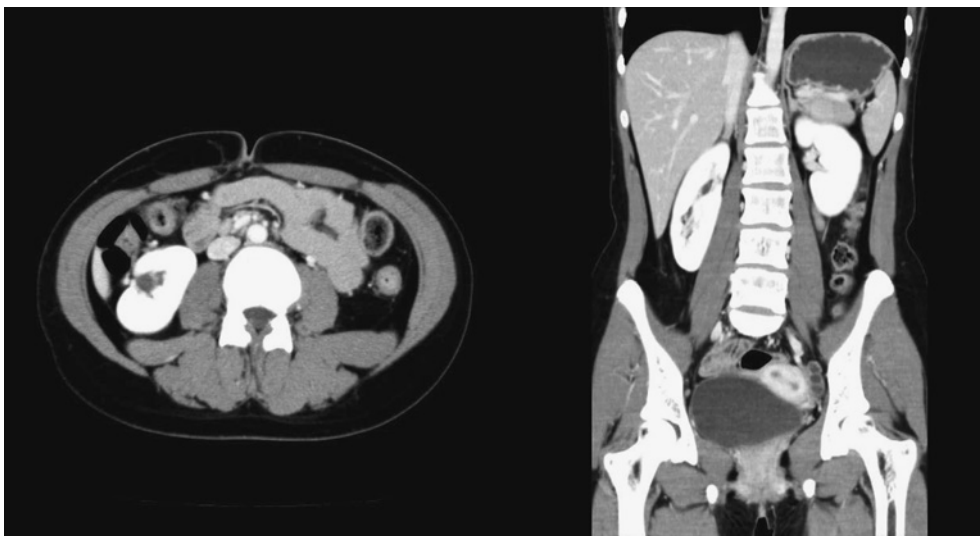


Fig. 3 腹部 CT
冠状断で右腎門部は外側を向いており、回転異常と考えられた。
矢状断では右腎動脈は 1 本。右腎盂はやや目立つが、腎杯の拡張や尿管の拡張は認めない。

WAIS-III 検査では FIQ 55 (VIQ 63, PIQ 53) と軽度知的障害を認めた。

当院で改めて施行した染色体検査では G-BAND 分析により 18 番染色体長腕 q22-qter の端部欠失と 18 番染色体長腕 q22 を切断点とする同腕二動原体染色体のモザイク、46,XX,del (18)(q22)[13]/46,XX,idic (18)(q22)[7] と判明した (Fig. 4)(Fig. 5)。母親の染色体検査は施行していない。

考 察

18q-症候群では欠失したいくつかの責任領域について、遺伝子型 (genotype) と表現型 (phenotype) の相関が示されている³⁾。また欠失領域は症例ごとに異なるため、表現型は多様である⁴⁾。奇形としては顔面中央部低形成、著明な対耳輪、小頭、鯉様口、外耳道狭窄、口蓋異常、足変形、長く先細りの趾、母指近位付着、渦巻紋増加、心奇形等が認められる。成長発達に関しては低身長、知的障害等が認められ、神経学的異常としては、低緊張、眼振、難聴等が高い頻度で認められる。髄鞘形成異常と成長ホルモン刺激反応不全の領域は同じで 18q22.3-q23 内の欠失を共有していた。知的障害や神経学的異常は、Myeline Basic Protein (ミエリン塩基性蛋白) 遺伝子欠損による大脳白質髄鞘化不全及び白質量低下に伴う大脳萎縮に関連すると推定されている¹⁾。本症例における髄鞘形成異常は 18q23 の MBP 遺伝子⁴⁾、成長ホルモン欠損は MBP もしくは Galanin receptor type 1 (第一ガラニン受容体) 遺伝子⁵⁾ のハプロ不全によるものと考えられる。腎奇形の領域も 18q22.3-q23 内である³⁾。知的障害は 18q21.33 より遠位欠損で

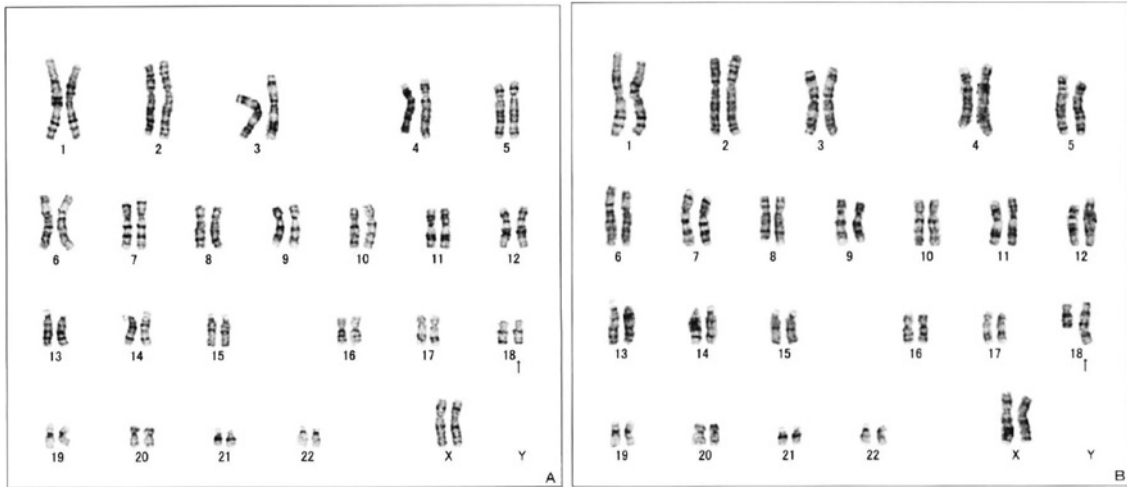


Fig. 4 G-BAND 分析
 A : 46,XX,del (18) (q22)
 B : 46,XX,idic (18) (q22)

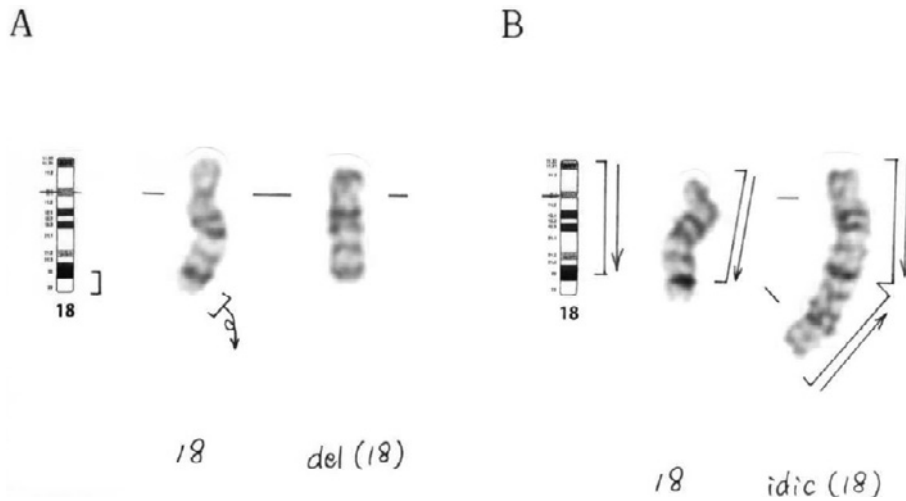


Fig. 5 18 番染色体拡大図
 18 番染色体長腕 q22-qter の端部欠失と 18 番染色体長腕 q22 を切断点とする同腕二動原体
 染色のモザイクと判明.

軽度, 18q21.31 より近位欠損で重度に見られる³⁾. 本症例の症状・所見は 18q-症候群に起因する症状として矛盾しないと考える.

一方 18q の同腕二動原体を持つ症例の報告は数少なく, また多様な表現型が存在する. 過去の文献的には心奇形, 顔面や手足の奇形, 低緊張, 運動発達遅滞を認めた症例が報告されている²⁾. 本症例の臨床症状・所見と染色体異常のパターンを今までの報告例と比較検討した (Table 2). その結果, 18 番染色体長腕の同腕二動原体による表現型の報告症例と一致するものは認めず, 欠失による影響が強いと考えられた. 染色体異常のパターンとして本症例に最も近い Olaf ら (2015)²⁾ の症例との共通する症状は知的障

害と口蓋裂のみであった. この違いはモザイクの割合や人種の違いなどによるものと推測される. 本症例が 18q-症候群に比べ表現型が比較的軽微であるのは, 異常染色体とのモザイクであるが同腕二動原体染色体による症状がないためであると考えられる. しかしながら表現型と欠失領域や割合との関連を考察するには, 切断点, 欠失領域を詳細に検討した報告が少なく, 今後の症例に対する検討・解明とその蓄積が期待される.

本症例の主訴である四肢疼痛については, 18q-症候群ならびに 18 番染色体長腕同腕二動原体の症例においては報告がなく, 少なくとも現時点では原因は染色体異常で説明できないと考えられる. 本症例は両親の染色体検査が為

Table 2 既報告例との比較

	Ausems et al. ⁶⁾	Meins et al. ⁷⁾	Cho et al. ⁸⁾	Olaf et al. ²⁾	本症例
核型	46,XY,del (18) (q22)/46,XY,iso psu dic (18) (q23)	46,XX,psu idic (18) (pter → q22.1:q22.1 → pter)	46,XX,psu idic (18) (q22)	46,XX,del (18) (q22) [27]/46,XX,idic (18) (q22) [23]	46,XX,del (18) (q22) [13]/46,XX,idic (18) (q22) [7]
切断点	q22/q23	q22.1	q22	q22	q22
性別	男性 (42 ヶ月)	女性 (3 ヶ月)	女性 (胎児)	女性 (17 ヶ月)	女性 (9 ヶ月) ※1
診断月齢					
IUGR ※2	+	+	+	-	-
心臓	-	-	弁奇形	-	-
手	-	重複指, 母指無形性	多指症	-	-
足	-	-	内反足	回外足	-
神経	筋緊張低下 痙攣	筋緊張低下		軽微な運動発達の遅れ, 良好な受容性言語	知的障害
顔面	幅広い鼻 眼角隔離症	耳介低位 大泉門	-	両眼隔離, 中顔面形成不全, 平坦鼻梁	耳介低位
口蓋		口唇口蓋裂	-	口蓋裂	口蓋裂
その他	難聴, 前弯 外耳道狭窄, 高体温		脳室拡大 髄膜瘤		腎回転異常 四肢疼痛, 低身長

※1 初回染色体検査時年齢 ※2 intrauterine growth retardation

されておらず、異常染色体どうしのモザイクでもあり、既知の報告と一致しない表現型であるため、今後 FISH 法による正確な解析を検討する必要があると考えられる。経過中、蝶形紅斑ともとれる顔面の発赤が出現したこともあり、SLE をはじめとする膠原病の可能性を考えて血液検査を行ったが、否定的な結果であった (Table 1)。本症例は生後まもなくよりアトピー性皮膚炎と診断されており、免疫血清検査にて IgE が 10663.0 IU/ml と著明な高値を示していた。入院中には見られなかったが、疼痛が強い時には皮膚の発赤や腫脹が出現していた。アトピー性皮膚炎に伴う皮膚炎の悪化に伴う疼痛である可能性が示唆された。皮膚科にてアトピー性皮膚炎の治療をしっかりと行った結果、顔面の発赤や四肢疼痛の出現頻度と程度は明らかに改善した。今後、アトピー性皮膚炎の治療を継続的に行っていくことにより、疼痛をコントロールしていくことが可能になると考えられた。

結 語

18 番染色体長腕 q22-qter の端部欠失と 18 番染色体長腕 q22 を切断点とする同腕二動原体染色体のモザイク、46,XX,del (18) (q22) [13]/46,XX,idic (18) (q22) [7] の思春期女性例を経験した。この様なモザイク症例の場合、18 番染色体長腕の同腕二動原体による表現型と推測されるものは認めず、18q-症候群としての症状が前面に出ると考えられた。

interest (COI) は存在しない。

文 献

- 1) 熊田知浩, 伊藤正利, 宮嶋智子, 藤井達哉, 奥野武彦, 熊倉啓. 難治性てんかん (無呼吸発作) を合併した 18q-症候群の 1 男児例. 脳と発達 2003; 35: 521-6.
- 2) Rittinger O, Krabichler B, Kronberger G, Kotzot D. Clinical, cytogenetic, and molecular findings in a patient with a 46,XX,del (18) (q22)/46,XX,idic (18)(q22) karyotype. Eur J Med Genet. 2015; 58: 603-7.
- 3) Feenstra I, Vissers LE, Orsel M, van Kessel AG, Brunner HG, Veltman JA, et al. Genotype-phenotype mapping of chromosome 18q deletions by high-resolution array CGH: an update of the phenotypic map. Am J Med Genet A. 2007; 143: 1858-67.
- 4) Gay CT, Hardies LJ, Rauch RA, Lancaster JL, Plaetke R, DuPont BR, et al. Magnetic resonance imaging demonstrates incomplete myelination in 18q- syndrome. Am J Med Genet. 1997; 74: 422-31.
- 5) Cody JD, Hale DE, Brkanac Z, Kaye CI, Leach RJ. Growth hormone insufficiency associated with haploinsufficiency at 18q23. Am J Med Genet. 1997; 71: 420-5.
- 6) Ausems MG, Bhola SL, Post-Blok CA, Hennekam RC, de France HF. 18q- and 18q+ mosaicism in a mentally retarded boy. Am J Med Genet. 1994; 53: 296-9.
- 7) Meins M, Böhm D, Grossmann A, Herting E, Fleckenstein B, Fauth C, et al. First nonmosaic case of isopseudodiscentric chromosome 18 (psu idic(18) (pter/q22.1::q22.1/pter) is associated with multiple congenital anomalies reminiscent of trisomy 18 and 18q- syndrome. Am J Med Genet A. 2004; 127: 58-64.
- 8) Cho SY, Lim G, Kim SY, Kim MJ, Lee KA, Choi JR, et al. A case of pseudoisodiscentric chromosome 18q detected at prenatal diagnosis. Korean J Lab Med. 2010; 30: 440-3.

Conflicts of interest : 本稿作成に当たり、開示すべき conflict of

A Female Patient with 46,XX,del (18)(q22) and 46,XX,idic (18)(q22) Mosaicism

Shinji Utsunomiya¹⁾ Kei Takeda^{1,2)} Hiroki Hosino¹⁾
Noriko Mishima¹⁾ and Norikazu Shimizu¹⁾

¹⁾Department of Pediatrics, Toho University School of Medicine, Ohashi Medical Center

²⁾Department of Plastic and Reconstructive Surgery, Toho University Omori Medical Center

ABSTRACT: We report the case of a 17-year-old woman who presented with terminal deletion of chromosome 18q and mosaic of arm dicentric chromosome. She had a short stature, central precocious puberty, kidney malformation, and mild mental delay. The chromosome analysis revealed a mosaic of terminal deletion del (18)(q22) and arm dicentric chromosome idic (18)(q22) of chromosome 18q. The signs and symptoms of this patient were almost similar to the symptoms of 18q – syndrome. The phenotype of patients with this type of mosaic depends on the symptoms of chromosome deletion.

J Med Soc Toho 66 (3): 160–165, 2019

KEYWORDS: 18q– syndrome, arm dicentric chromosome, mosaic

1) 2-22-36 Ohashi, Meguro, Tokyo 153-8515

2) 6-11-1 Omorinishi, Ota, Tokyo 143-8541

Journal of the Medical Society of Toho University

66 (3), Sept. 1, 2019. ISSN 0040-8670, CODEN: TOIZAG