

# 東邦大学学術リポジトリ

Toho University Academic Repository

タイトル	第68回東邦医学会総会 シンポジウム:脳動脈瘤の治療 解離性椎骨脳動脈瘤に対する治療戦略
別タイトル	68th Annual Meeting of the Medical Society of Toho University Symposium: The treatment strategy for a cerebral aneurysm: Therapeutic strategy for vertebral artery dissecting aneurysm
作成者(著者)	宮崎, 親男
公開者	東邦大学医学会
発行日	2015.06
ISSN	00408670
掲載情報	東邦医学会雑誌. 62(2). p.101 103.
資料種別	学術雑誌論文
内容記述	総説
著者版フラグ	publisher
JaLCDOI	info:doi/10.14994/tohoigaku.62.101
メタデータのURL	<a href="https://mylibrary.toho-u.ac.jp/webopac/TD22772001">https://mylibrary.toho-u.ac.jp/webopac/TD22772001</a>

## 脳動脈瘤の治療

# 解離性椎骨脳動脈瘤に対する治療戦略

宮崎 親男

東邦大学医学部脳神経外科学講座（佐倉）

**要約：**解離性脳動脈瘤は脳卒中の特殊な原因の1つとして重要であり，magnetic resonance imaging (MRI)，MR angiography (MRA)，three-dimensional computed tomography angiography (3DCTA) 等の発達により若年性の脳血管障害の原因として診断される機会が増加している。頭痛で発症することが多く，くも膜下出血や脳梗塞を生じ，治療開頭手術や血管内手術による外科的治療，点滴や内服による内科的治療とさまざまである。

東邦大学医療センター佐倉病院で2009年1月～2014年10月の期間に経験した17例の解離性脳動脈瘤を出血型，虚血型，その他の症候別に分類し，治療方法の検討を行った。出血型は全例でくも膜下出血であり，これに準じた開頭手術による母血管の中核側 clipping や血管内塞栓術を行った。虚血型では血压コントロールに加え，脳循環改善剤による点滴治療を行った。その他として頭痛のみもしくは偶発的に診断された症例に対しては点滴や内服による血压コントロールが必要であった。

東邦医学会誌 62(2)：101-103, 2015

**KEYWORDS：**stroke, dissecting aneurysm, vertebral artery

解離性脳動脈瘤を文献等で過去に遡ってみると，大動脈に対して血管内の血流が血管壁内部に個々の長さに及んで進入し，それに続いて血管壁を進展させたもの<sup>1)</sup>，とする記載があり，脳外科の分野においてはくも膜下出血の原因の1つとして注目を集めていた。以前は比較的まれな疾患とされてきたが，頭部 three-dimensional computed tomography angiography (3DCTA) や magnetic resonance imaging (MRI)・MR angiography (MRA) における画像検査の発達により診断される機会が増加している。また高血圧性脳出血の原因として Mizutani et al.<sup>2)</sup>は責任血管を手術で採取し病理学的に調査しているが，摘出された血管19本中6本で穿通枝に解離性脳動脈瘤が認められたと報告している。また，以前に dolichoectasia, giant serpentine aneurysm と呼ばれていた血栓性脳動脈瘤が徐々に巨大化するの，慢性型の解離性脳動脈瘤の一部であるから，とされる報告も散見される。これらにより，従来考えられてきたよりも多くの潜在的解離性脳動脈瘤が存在することが推測される。

現在，解離性脳動脈瘤の発生形態は頭蓋内血管において内弾性板の広範な断裂に伴い血流が血管壁内に進入，あるいは外膜までを貫いた破裂の状態と考えられ，くも膜下出血のみならず脳梗塞の原因としても広く認知されている。しかし発生機序等を含め実態についてはまだ判明していない点も多い。

脳動脈解離は原因，部位，症候においてそれぞれ分類されており，原因による分類では外傷性と非外傷性(特発性)に区別することができる。解離部位による分類では椎骨動脈が最も多く，次いで脳底動脈，内頸動脈の順で多いとされ，その他の病変では前大脳動脈，後下小脳動脈，後大脳動脈，中大脳動脈でも報告がなされている。

東邦大学医療センター佐倉病院(当院)においては2009年1月～2014年10月までに解離性脳動脈瘤と診断したのは22例で，このうち過去に発症した可能性がある症例，発症時期の不明な症例が5例あり，これらを除く17例を対象として症候別に治療方法を検討した。

この17例は特発性で，部位は椎骨動脈のみであった。

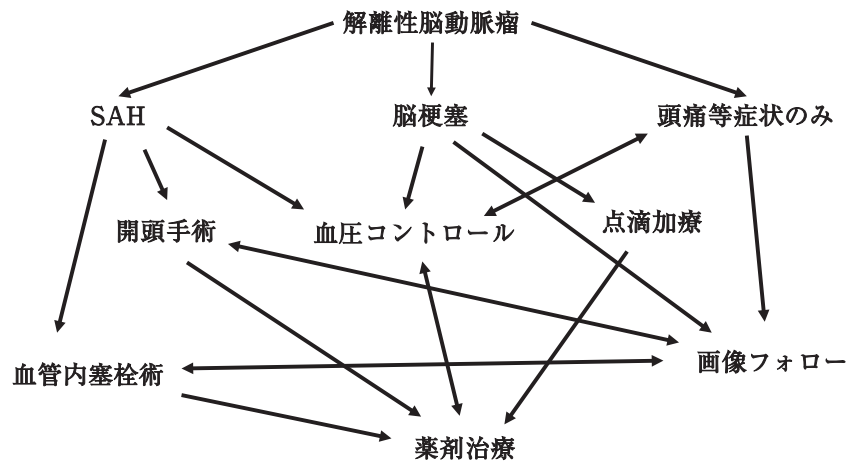


図1 解離性椎骨脳動脈瘤における治療の流れ  
SAH：subarachnoid hemorrhage

また全ての症例で初発症状から経過をはっきりフォローできる症例であり、急性型解離性脳動脈瘤に位置するものであった。

臨床的特徴として30～50歳代の比較的若い男性と喫煙者に多く、これらとの関連性が従来の報告と一致して挙げられる。今回の当院でのシリーズからは統計学的有意差は出ていないものの、飲酒との関係が危険因子として今後検討される必要があるのではないかと考えられた。症候的に検討すると初発症状から出血発症例(3例)、虚血発症例(6例)、その他(8例)に分けることができ、出血発症ではくも膜下出血、虚血発症では脳梗塞を認め、その他では頭痛、めまいから診断に至っていた。症例数からするとその他の頭痛等の症候のみが最も多かった。統計学的有意差を出すまでには至っていないが潜在的解離性脳動脈瘤が多く存在する可能性を示唆する結果であった。

治療方法としては点滴等の保存的治療の他に、解離病変に対する開頭手術および血管内手術による外科的治療が挙げられる。保存的治療では抗血小板剤(あるいは抗凝固剤)、脳保護剤による点滴加療、降圧剤等による内服加療にそれぞれ分けることができる。治療の選択は発症形態によって大きく異なっているため出血発症型、虚血発症型、その他として分類し、それぞれを項目ごとに以下に述べる。

### 出血発症型(くも膜下出血)に対する治療

出血発症型では急性期での再出血が多く、再出血による死亡率は椎骨脳底動脈において46.7%に達するとの報告もあり、また再出血は24時間以内が多いとされるため早期治療が原則となる。

外科的治療では、くも膜下出血を起こした解離性脳動脈瘤の治療が行われ、瘤内への血流遮断を目的としてtrappingもしくはproximal ligationが施行されている。手術

の際には後下小脳動脈(posterior inferior cerebellar artery：PICA)の位置が重要となり、瘤がPICAを巻き込んでいる型(PICA involved type)かどうかが問題である。PICAが太く血流が豊富な場合にはこの血管を温存することが重要であり、PICA involved typeでは上記に加え後頭動脈(occipital artery：OA)-PICA bypassを念頭に置いて治療を行う必要がある。

しかし最近では、血管内手術のinstrumentの発達によって開頭手術に比べてアプローチが容易になったため、瘤内塞栓やinternal trappingを行う症例が増えている。開頭手術との比較をした場合、開頭手術においてはOA-PICA bypassを考慮したPICA involved typeで優位性を確認できるが、手術時間の長さや難易度の高さを検討した場合、血管内手術を第一選択とする傾向はますます強くなるであろう。

### 虚血発症(脳梗塞)に対する治療

脳梗塞の急性期治療においては、従来血栓が重要視されているため、虚血例では抗凝固療法や抗血小板剤の使用が推奨されている<sup>3)</sup>。解離性脳動脈瘤においても解離部に形成される血栓が重要であるとされ、積極的な投与を勧めている報告がある。一方でこれら薬剤の使用により、解離の進展した症例やくも膜下出血を発症した症例も報告されており<sup>4)</sup>、頭蓋内での解離においては、上記の薬剤の投与には慎重を要し、個々の症例で使用する薬剤を検討する必要がある。

発症時から解離の進行によって動脈瘤の形状を変化させる症例も認められているため、繰り返し画像検査が必要となる。Mizutani et al.<sup>5)</sup>が脳動脈瘤の病理像で、内膜による自然修復が全周性に進行し、嚢状動脈瘤と異なり発症から2カ月程度で修復は完了すると述べていることから、2～3

カ月程度の期間は外科的治療を状態の変化に応じて考慮する必要があると思われる。このため現在では発症時において脳保護剤のみの使用とし、抗血小板剤は使用せず血圧コントロールが治療の中心となっている。また経過において解離部の変化を認めるようであれば外科的治療も再検討する必要があると考えられる。

### その他の発症に対する治療

初発症状として頭痛、めまい等を認めており、偶然に画像所見（特に脳MRI）により診断されることが多い。このため治療の中心は血圧コントロールであり、その後は対症的治療に移行される。しかしながら経過において解離が変化することもあるため、2～3カ月程度は緊急を含めた外科的治療を意識する必要があると考えられる。それ以降は定期的画像検査による経過観察とし血圧コントロールは継続すべきと考えられる。

### まとめ（図1）

解離性脳動脈瘤は「頭痛のみ」から「くも膜下出血」に至るまでさまざまな病態をもって発症する。発症形態により治療方法は大きく異なり重症度もさまざまである。今回のわれわれの18症例では出血、虚血、その他の症候性に分類したが、頭痛のみの比較的軽症の状態と診断される症例が最も多く存在していた。外科的治療に関しては開頭手

術において場所的に到達が困難であることや侵襲の大きさから血管内治療の方が現段階においては有用性が高いと考えられる。フォローアップにおいて従来では特に虚血発症の場合、抗血小板剤や抗凝固剤を使用してきたが、出血を誘発する可能性を指摘されてからは使用することが控えられ、血圧のコントロールのみとすることが多くなった。解離性脳動脈瘤が経時的に変化することを考慮すれば個々の症例で詳細に検討することが必要であるが、問診の段階で解離性脳動脈瘤を疑い画像診断を施行することにより、これを早期に鑑別診断することが重要と考えられる。

### 文 献

- 1) Shennan T: Dissecting aneurysms. *Privy Council Medical Research Council. Special Report Series No. 193* p7. His Majesty's Stationery Office, London, 1934
- 2) Mizutani T, Kojima H, Miki Y: Arterial dissections of penetrating cerebral arteries causing hypertension-induced cerebral hemorrhage. *J Neurosurg* **93**: 859-862, 2000
- 3) 高木 誠: 動脈解離による脳卒中. *脳と循環* **10**: 21-25, 2005
- 4) Takami I, Mizunari T, Mishina M, et al: Dissecting posterior inferior cerebellar artery aneurysm presenting with subarachnoid hemorrhage right after anticoagulant and antiplatelet therapy against ischemic event. *Surg Neurol* **68**: 103-107, 2007
- 5) Mizutani T, Kojima H, Asamoto S: Healing process for cerebral dissecting aneurysms presenting with subarachnoid hemorrhage. *Neurosurgery* **54**: 342-348, 2004