

# 東邦大学学術リポジトリ

Toho University Academic Repository

タイトル	第68回東邦医学会総会 シンポジウム:脳動脈瘤の治療 Paraclinoid Aneurysmに対する治療戦略
別タイトル	68th Annual Meeting of the Medical Society of Toho University Symposium: The treatment strategy for a cerebral aneurysm: Surgical strategy for paraclinoid aneurysm
作成者(著者)	近藤, 康介 / 内野, 圭 / 小此木, 信一 / 寺園, 明 / 野手, 康宏 / 安藤, 俊平 / 福島, 大輔 / 榎田, 博之 / 野本, 淳 / 原田, 直幸 / 根本, 匡章 / 周郷, 延雄
公開者	東邦大学医学会
発行日	2015.06
ISSN	00408670
掲載情報	東邦医学会雑誌. 62(2). p.98 100.
資料種別	学術雑誌論文
内容記述	総説
著者版フラグ	publisher
JaLCDOI	info:doi/10.14994/tohoigaku.62.98
メタデータのURL	<a href="https://mylibrary.toho.u.ac.jp/webopac/TD21766669">https://mylibrary.toho.u.ac.jp/webopac/TD21766669</a>

## 脳動脈瘤の治療

## Paraclinoid Aneurysm に対する治療戦略

近藤 康介    内野 圭    小此木信一  
 寺園 明    野手 康宏    安藤 俊平  
 福島 大輔    梶田 博之    野本 淳  
 原田 直幸    根本 匡章    周郷 延雄

東邦大学医学部脳神経外科学講座（大森）

**要約**：Paraclinoid aneurysm は、周囲に重要な神経や血管が存在しているため、他部位の脳動脈瘤と比較して開頭手術の難度が高い。近年、血管内手術の進歩によって治療適応が拡大し、良好な治療成績が報告されるようになったが、現在でも、動脈瘤の病態や大きさによっては一筋縄ではいかない症例も存在する。東邦大学医療センター大森病院（当院）では症例ごとに最も適した治療を行うように心がけており、専門的な知識やさまざまな手技を駆使している。今回われわれは、一般的な治療法では根治困難であった paraclinoid aneurysm 症例を経験したため、当院での治療戦略と合わせて報告する。

東邦医学会誌 62(2)：98-100, 2015

**KEYWORDS**：paraclinoid aneurysm, endovascular surgery, surgical operation

Paraclinoid aneurysm とは、内頸動脈硬膜貫通部から後交通動脈分岐部までに発生した動脈瘤を総称したものである。頭蓋底部に位置し、周囲に重要な神経や血管が存在することから、直達手術の際には難度が高いとされる<sup>1)</sup>。そのため近年では、血管内手術が選択されることが多くなっており、東邦大学医療センター大森病院（当院）でも血管内手術を第一選択として施行し、良好な成績を得ている<sup>2)</sup>。しかし、脳動脈瘤の成因や大きさ、形状によっては、通常の血管内手術のみで治療することが困難な例もあり、このような場合には複数の治療法からさまざまな手技を併用しなければならない。今回われわれは、これまで経験した治療困難な paraclinoid aneurysm における当院での治療方針について報告する。

症例 1：57 歳 女性

既往歴：特記すべきことなし

主訴：頭痛

現病歴：突然の激しい頭痛で発症し、改善しないために

当院に紹介受診となった。

来院時現症：意識清明，運動・感覚障害なし，項部硬直あり。

頭部画像所見：頭部 computed tomography (CT) 上、脳底槽に厚いくも膜下出血をみとめた。同日に脳血管撮影を施行したところ、後交通動脈分岐部直前に上向き 3 mm 大の動脈瘤が確認された (Fig. 1a)。形状から左内頸動脈前壁部動脈瘤と診断した。

治療経過：発生部位から動脈瘤は解離性と考えられた。通常の直達および血管内手術による再破裂の防止は困難であると判断し、動脈瘤前後で内頸動脈を遮断するトラッピング術を施行した。その際、側副血行を維持するために橈骨動脈を用いた high flow bypass を併用した。術後の血管撮影では、動脈瘤の消失と bypass の開通が確認された (Fig. 1b)。経過は良好で合併症なく独歩退院した。

症例 2：69 歳 女性

既往歴：59 歳時にくも膜下出血で開頭手術施行

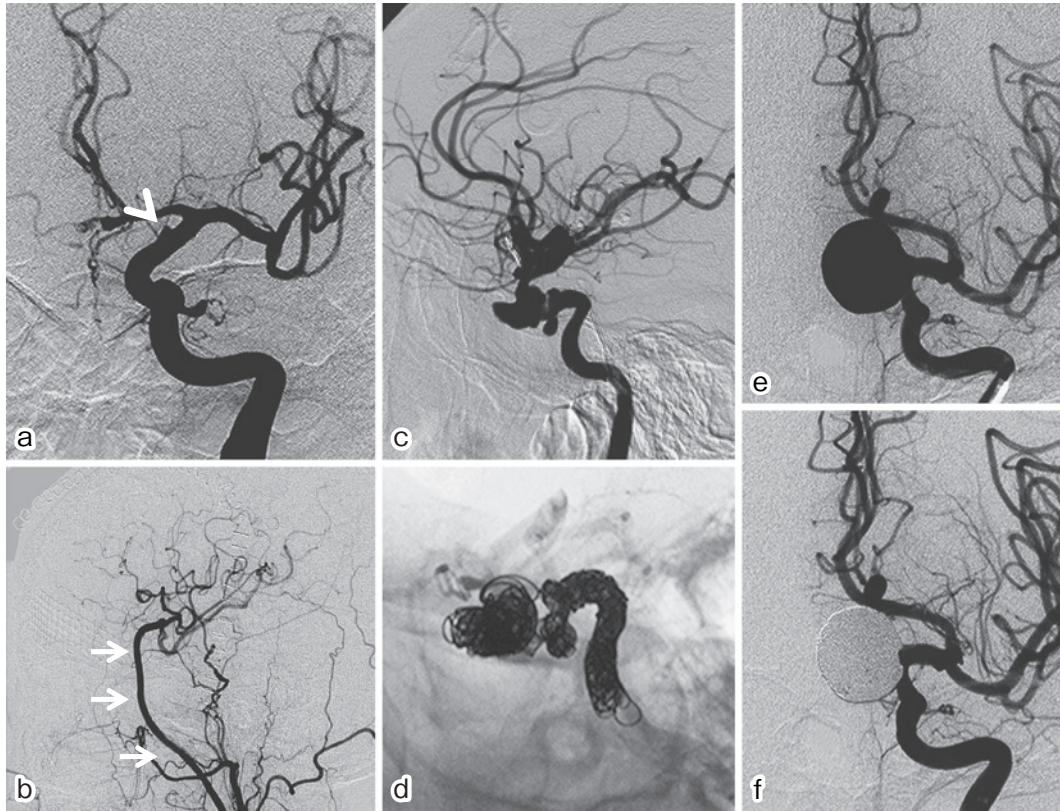


Fig. 1

- 症例1 術前左内頸動脈撮影正面像：後交通動脈分岐部直前に上向き3 mm 大の動脈瘤が確認された(矢頭)。
- 症例1 術後左総頸動脈側面像：動脈瘤は造影されず、頭蓋内血流はバイパス血管によって良好に保たれていた(矢印)。
- 症例2 術前左内頸動脈撮影側面像：内頸動脈海綿静脈洞部が広範に瘤状変化し、腹側は副鼻腔内に突出していた。
- 症例2 術後透視画像側面像：動脈瘤内から近位部内頸動脈内をコイルで塞栓した。
- 症例3 術前左内頸動脈撮影正面像：眼動脈分岐直後に動脈瘤を認めた。
- 症例3 術後左内頸動脈撮影正面像：正常血流を良好に温存したまま瘤内塞栓された。

主訴：複視，眼瞼下垂

現病歴：骨髄異型性症候群にて当院血液内科で化学療法中に，不明熱に続いて複視，眼瞼下垂が出現した。頭部 magnetic resonance imaging (MRI)，three-dimensional CT angiography (3DCTA) を施行したところ，左内頸動脈に3 mm 大の動脈瘤が疑われたが，出血は無く，症状とは無関係と判断された。しかしその後も症状が持続し，鼻出血を繰り返すようになったため，精査・加療目的で紹介となった。

来院時現症：意識清明，左眼瞼下垂，瞳孔(右/左)3 mm/4 mm，左対光反射消失，構音障害なし，運動麻痺，感覚障害なし

頭部画像所見：脳血管撮影では前回の3DCTA 所見と大きく異なり，左内頸動脈の海綿静脈洞部から硬膜貫通部までが瘤状に変化していた (Fig. 1c)。蝶形骨洞内には貯留液が存在し，副鼻腔炎からの炎症浸潤によって感染性動脈

瘤を生じ，破裂による鼻出血を繰り返していたと判断した。

治療経過：過去に開頭手術を施行されていること，全身状態が不良であり，balloon test occlusion (BTO) で陰性を示したことから，血管内手術による瘤内から近位内頸動脈の塞栓術を施行した (Fig. 1d)。その結果，左内頸動脈は遮断され，左大脳半球の血流は側副血行によって保たれていた。術直後から鼻出血は消失し，明らかな合併症なく独歩退院した。

症例3：68歳 女性

主訴：視野狭窄

既往歴：特記すべきことなし

現病歴：視野障害を自覚して近医を受診したところ，頭部CTで腫瘍性病変を指摘され，精査・加療目的で紹介となった。

来院時現症：意識清明，複視なし，視力低下なし，両耳

側半盲あり，瞳孔不同なし，運動・感覚障害なし

頭部画像所見：頭部 MRI 上，脳底槽に flow void を示す円形の腫瘍が認められた (Fig. 1e)．脳血管撮影で左内頸動脈の 22×20×18 mm 大の動脈瘤と診断した．

治療経過：動脈瘤の頸部は正常な内頸動脈と一体となっており，通常の瘤内塞栓術では治療不可能であった．また，中枢側内頸動脈遮断のみでは逆行性の血流残存の可能性があった．そのためステント併用下での瘤内塞栓術を選択し，内頸動脈の血流を温存したまま動脈瘤への血流を遮断することができた (Fig. 1f)．術後に視野障害の悪化はみとめず独歩退院となった．

## 考 察

Paraclinoid aneurysm は全脳動脈瘤の 1.5～11% を占める．周囲に眼動脈や視神経が存在しており，また，直達手術では硬膜輪切開や頭蓋骨削除などの複雑な処置が必要となることが多く，十分な解剖学的知識に加えて，より高度な頭蓋底外科手技が必須となる．さらに他の部位の動脈瘤よりも大型である頻度が高く，治療困難な動脈瘤のひとつである<sup>3)</sup>．しかし近年，血管内治療技術の進歩に伴い，開頭手術では治療困難な症例にも対応可能となったことから，積極的に治療されるようになってきた<sup>2)</sup>．血管内手術が好まれる理由としては，paraclinoid は内頸動脈が頭蓋骨を貫通した直後の近位部であり，カテーテルで比較的到達しやすいことや，直達手術に比べて低侵襲であることが挙げられる．また，動脈瘤が周囲の分枝血管と解剖学的に関係していない場合が多いため，塞栓性合併症を起しにくく高い塞栓率が得られやすいこと，side wall type が多く術後再開通しにくいことも特徴である．手術方法には血管内手術以外に直達手術による脳動脈瘤頸部クリッピング術，バイパス併用術，中枢側内頸動脈結紮術があるが，動脈瘤の位置，形状や大きさなどを十分に検討して治療方針を決定する必要がある．今回われわれは，いずれも一般的な直達手術および血管内手術では根治困難であった症例を経験した．

症例 1 は内頸動脈前壁に好発する解離性動脈瘤であり，全破裂脳動脈瘤のうち 0.5% と非常にまれである<sup>4)</sup>．画像上は限局性であっても瘤状部以外の内頸動脈にも解離が及んでいるとされ，経過で形状が変化することもある．そのため単純な頸部クリッピング術では再出血予防は不可能であり，トラッピングが最も確実な治療法とされている．トラッピングによって頭蓋内血流が維持できなくなる場合には，橈骨動脈や伏在静脈を用いた high flow bypass の併用を考慮すべきである．なお，手技が複雑になるため術者の十分な習熟を要するのはいうまでもない．症例 2 は篩骨洞

内の副鼻腔炎が，海綿静脈洞へ浸潤したことによって発生した偽性動脈瘤であった．短期間に増大して篩骨洞に進展した動脈瘤が，破裂によって鼻出血をくりかえすという非常に危険な状態であった．幸い BTO が陰性であったため，瘤内を含む内頸動脈遮断術にて治療することができた．単純に中枢側内頸動脈遮断も考慮されたが，破裂時に頭蓋内側副血行路から逆行性に出血した場合には，再治療不可能となる危険性があるために瘤内塞栓を追加した．また感染の硬膜内浸潤を防ぐためにも確実に血流を遮断する必要があると判断した．症例 3 は動脈瘤頸部が内頸動脈と一塊となった大型脳動脈瘤であったが，ステント併用下で瘤内塞栓を行うことで，内頸動脈の血流を温存することが可能であった．ステント併用瘤内塞栓術は，頸部が瘤部に比べて相対的に広い大型動脈瘤に対して行う手法で，コイルの瘤外への逸脱を防ぐことができる画期的な治療法である．これまでのバルーンを使用する neck remodeling technique と比較して，母血管をより確実に温存でき，高い塞栓率を得ることが可能となった<sup>5)</sup>．しかし留置時の動脈瘤破裂や血管損傷の危険があるために専門的知識と技術を要するうえ，周術期には虚血性合併症予防目的での抗血小板剤の多剤併用が必須であり，長期に服用する場合もあるため，全身的な出血性合併症のリスクを考慮しなければならない．またコイルを留置することで，術後に圧迫症状が増悪する危険性があることも念頭に置くべきであろう．

## 結 語

当院で経験した paraclinoid aneurysm の治療例を報告した．Paraclinoid aneurysm は，個々の症例に応じて，脳血管内治療や外科手術などのさまざまな治療法を適切に選択し，また組み合わせることによって，治療成績の向上が期待できるであろう．

## 文 献

- 1) Batjer HH, Kopitnik TA, Giller CA, et al: Surgery for paraclinoid carotid artery aneurysms. *J Neurosurg* **80**: 650-681, 1994
- 2) Yadla S, Campbell PG, Grobelny B, et al: Open and endovascular treatment of unruptured carotid-ophthalmic aneurysms: Clinical and radiographic outcomes. *Neurosurgery* **68**: 1434-1443, 2011
- 3) Symon L, Vajda J: Surgical experiences with giant intracranial aneurysms. *J Neurosurg* **61**: 1009-1028, 1984
- 4) Mehta B, Burke T, Kole M, et al: Stent-within-a-stent technique for the treatment of dissecting vertebral artery aneurysms. *AJNR Am J Neuroradiol* **24**: 1814-1818, 2003
- 5) Peluso JP, van Rooji WJ, Sluzewski M, et al: A new self-expandable nitinol stent for the treatment of wide-neck aneurysms: Initial clinical experience. *AJNR Am J Neuroradiol* **29**: 1405-1408, 2008