

東邦大学学術リポジトリ



OPAC

東邦大学メディアセンター

タイトル	上眼瞼脂腺癌に対し腫瘍切除術および眼瞼再建術を施行した1例
別タイトル	Z plasty Reconstruction of a Defect Caused by Resection of Eyelid Sebaceous Carcinoma: A Case Report
作成者（著者）	土橋, 七絵 / 片山, 雄治 / 権田, 恭広 / 朽久保, 哲男 / 堀, 裕一 / 栃木, 直文 / 澁谷, 和俊
公開者	東邦大学医学会
発行日	2015.12
ISSN	00408670
掲載情報	東邦医学会雑誌. 62(4). p.261 264.
資料種別	学術雑誌論文
内容記述	症例
著者版フラグ	publisher
JaLCDOI	info:doi/10.14994/tohoigaku.2015.004
メタデータのURL	https://mylibrary.toho u.ac.jp/webopac/TD20807660

症 例

上眼瞼脂腺癌に対し腫瘍切除術および眼瞼再建術を施行した1例

土橋 七絵^{1)*} 片山 雄治¹⁾ 権田 恭広¹⁾
 朽久保哲男¹⁾ 堀 裕一¹⁾ 栃木 直文²⁾
 澁谷 和俊²⁾

¹⁾東邦大学医学部眼科学講座 (大森)

²⁾東邦大学医学部病院病理学講座 (大森)

要約: 上眼瞼悪性腫瘍切除の際に、眼瞼再建を同時に施行した症例を経験したので報告する。症例は50歳女性。右上眼瞼外側の脂腺癌について腫瘍切除および上眼瞼再建を施行した。切除幅が17 mmに及び、単純縫縮による再建は困難であったため、Z形成術を用いて再建した。外眼角から耳介方向やや上方へ下に凸の切開線をデザインした。その結果、術後1週間で開瞼可能になり、3カ月ほどで創部はほとんど目立たなくなった。機能的にも大きな問題はなかった。結論として眼瞼悪性腫瘍切除後、欠損部が大きく単純縫縮による再建術が選択しがたい場合であっても、今回のようなZ形成術を用いることで端々縫合による再建が可能であり、術後の整容的・機能的合併症を減少させるうえで有用と考えられた。

東邦医学会誌 62(4): 261-264, 2015

索引用語: 眼瞼, 脂腺癌, 再建

眼瞼腫瘍は切除の際、safety marginを考慮すると切除幅が眼瞼全体の1/3以上と大きくなることがある¹⁻³⁾。切除幅が大きい場合、単純縫縮が困難であるうえに、単純縫縮では創部皮膚のひきつれや皺が術後に残存し、機能的・整容的に問題となることが多い。一般的には、1/2以上の欠損ではなんらかの皮弁や移植による再建を施行した方が良くとされている²⁻⁶⁾。また、1/3程度であれば外眼角切開術などを併用した端々縫合術が施行可能であり、眼瞼欠損部の再建方法にはさまざまな方法が用いられている¹⁻¹²⁾。今回われわれは、上眼瞼の脂腺癌切除後の再建にZ形成術を用いた症例を経験したので報告する。

症 例

50歳、女性。

1年ほど前より右上眼瞼にしこりを自覚した。他院眼科を受診し、ネオメドロール®EE軟膏〔ファイザー(株)、東京〕を処方されるも改善なく、緩徐に増大を認めためたために東邦大学医療センター大森病院眼科を紹介され受診し

た。当科初診時、右眼の上眼瞼縁、外眼角付近に8×4 mm大の隆起性病変を認めた(図1)。まず腫瘍切除を施行し、病理検査にて脂腺癌との診断であった(図2, 3)。臨床経過および診察所見から、診断に矛盾はなかった。検体の断端に腫瘍細胞を認めていたため、追加切除および上眼瞼再建を施行した。

手術はsafety marginを4.5 mmとって眼瞼を切除した。切除幅は縦(中央最大部)13 mm×横17 mmに及び、眼瞼全体の幅35 mmに対し1/2弱であった。単純縫縮が困難であると考えられたため、Z形成術を用いて再建した²⁻⁴⁾。外眼角から耳介方向やや上方にむけて緩やかに下に凸の切開線をデザインした¹⁻⁴⁾。その先端にZ形成術の要領で皮弁を作製した(図4)。外眼角靭帯を切離した後、瞼板組織は単純縫縮し、皮弁を反転させて皮膚筋層を鼻側へ移動し端々縫合した(図5)。

結 果

術直後より疼痛は軽度、自制内であった。創部の腫脹を

1, 2) 〒143-8541 東京都大田区大森西6-11-1

*Corresponding Author: tel: 03(3762)4151

e-mail: nanae.yamazaki@med.toho-u.ac.jp

DOI: 10.14994/tohoigaku.2015.004

受付: 2015年2月24日, 受理: 2015年7月10日

東邦医学会雑誌 第62巻第4号, 2015年12月1日

ISSN 0040-8670, CODEN: TOIZAG

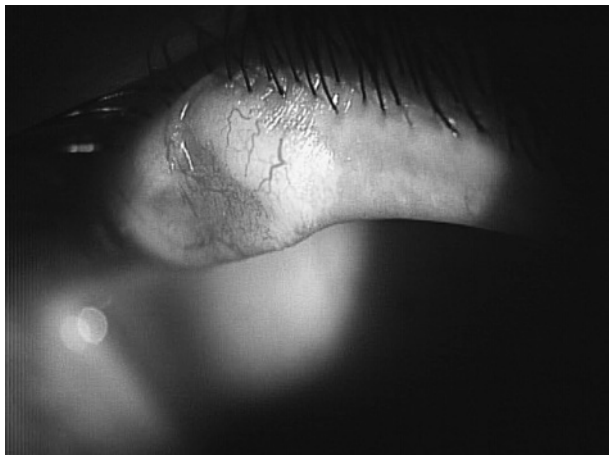


図1 外眼部写真：眼瞼縁に表面に血管の集簇を伴った隆起性病変が見られる。

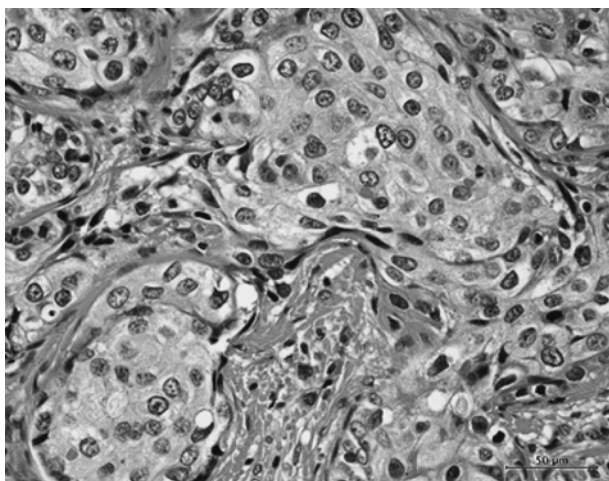


図2 病理写真 [Hematoxylin-Eosin (HE) 染色]：類円形腫大核を有する異型細胞が分葉状構築を示している。

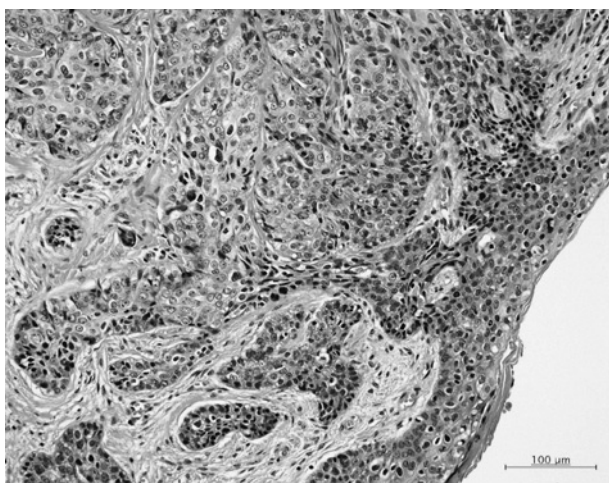


図3 病理写真 [Hematoxylin-Eosin (HE) 染色]：類円形腫大核を有する異型細胞が分葉状構築を示している。

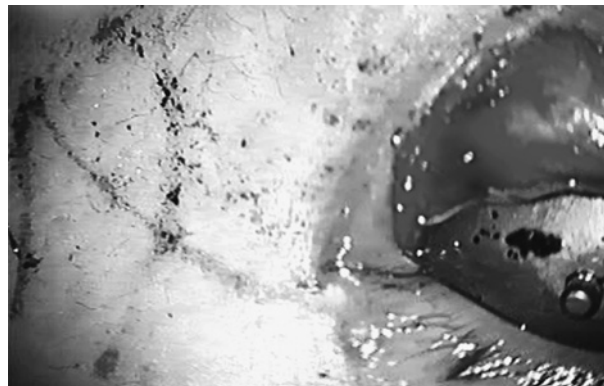

図4 術中写真：再建用デザイン

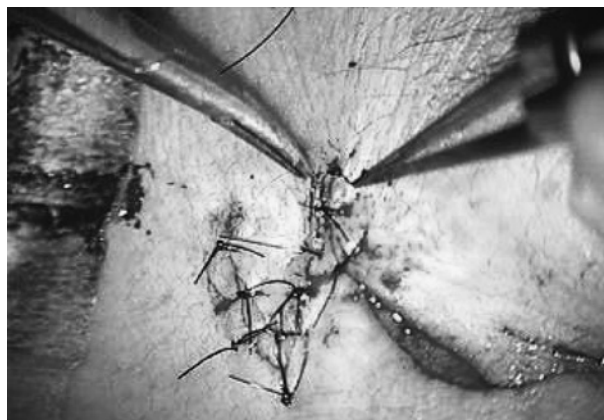

図5 術中写真：上眼瞼再建

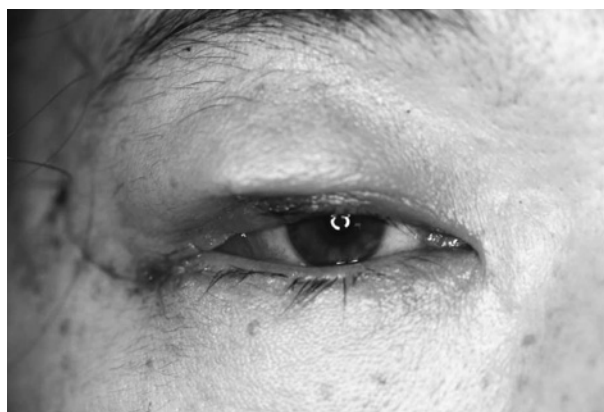

図6 外眼部写真：術後1週間経過，開瞼可能に。

認めたが，縫合不全などの急性期合併症は認めなかった。手術から1週間程度で患眼は開瞼可能になった（図6）。再建部は睫毛を欠いたものの，3カ月ほどで整容的にほとんど目立たなくなった（図7，8）。また，機能的にも大きな問題は生じなかった。

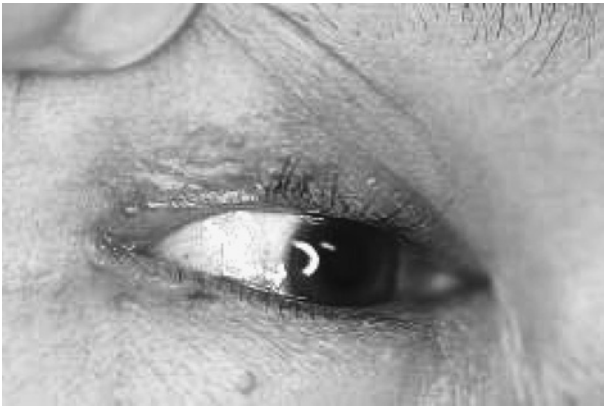

図7 外眼部写真：術後3カ月経過，創部はほとんど目立たない。

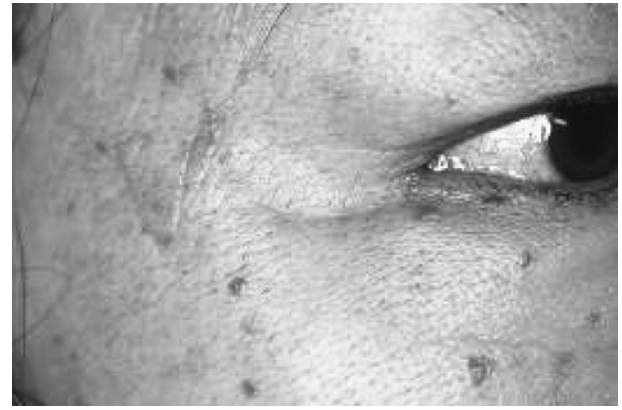

図8 外眼部写真：術後3カ月経過

考 察

眼瞼は独特な層構造をなしており，再建の際には隣接部位の眼瞼組織を用いることが理想的である．また眼瞼という部位は整容的な側面での役割も大きく，皮膚の色調・厚さなど color match・texture match を考慮すると隣接部位を端々縫合する方法が最も優れると考えられる．また，さまざまな術式の中でも単純縫縮は手技が比較的簡便であると言える．よって，術式の第一選択として単純縫縮を検討することは重要である．

しかしながら，単純縫縮のみでの眼瞼再建では，欠損部が大きい場合にはたとえ端々が合わせられたとしても，創部皮膚の緊張が強くなってしまふ．そのため創部に不自然な皺が寄ってしまううえ，瞬目など眼瞼運動の際に障害となることが考えられる．特に上眼瞼では，無理な水平移動により結膜円蓋部に皺が生じ，導涙障害などを合併する可能性もある．また，過度な眼瞼皮膚の緊張は眼瞼下垂の誘因にもなり得る²⁾．そのため，欠損幅・部位などそれぞれの症例に合わせて，眼瞼再建の術式選択には注意が必要である．

欠損幅が眼瞼の1/3未満であれば単純縫縮が可能と考えられる．結膜は皮膚に比べ伸縮性に富んでおり，欠損幅が眼瞼全体の1/3程度であれば皮膚側のみの延長で再建できることが多いため，外眼角側方で皮弁を用いて再建することで眼瞼皮膚の水平方向の延長および減張が可能になる．さらに欠損幅が大きくなり眼瞼全体の1/2を超えるような症例では後葉再建を考慮した方法が必要となる^{2,4,12)}．

本症例のように欠損幅が眼瞼全体の1/3以上1/2未満の場合，結膜側に余裕があって後葉が縫縮可能な場合は外眼角側方で皮弁を用いて皮膚筋層を延長することで，再建が可能と考えられた．皮弁のデザインはさまざまな方法があるが，Z形成術は眼科単独で行うことが出来るうえに，小さい術野でも施行可能な比較的簡便な術式であり，大変有用と考えられた．

文 献

- 1) 嘉島信忠：悪性眼瞼腫瘍の治療：眼瞼の欠損への対応．眼プラクティス 24:49-51, 2008
- 2) 一色信彦：アトラス眼の形成外科手術書 p86-115. 金原出版，東京，1988
- 3) 小川 豊：眼瞼・義眼床の再建：臨床例アトラス p35-50. 克誠堂出版，東京，2006
- 4) 添田周吾：眼の形成外科 p15-49. 克誠堂出版，東京，1993
- 5) 野本猛美：眼瞼腫瘍の手術療法と眼瞼の再建．眼科 43:625-633, 2001
- 6) 萩原正博：眼瞼腫瘍の治療：いかに切除し，眼瞼を再建するか．あたらしい眼科 19:559-565, 2002
- 7) 渡辺彰英，嘉島信忠：眼瞼の手術と処置：眼瞼の再建．眼プラクティス 19:95-103, 2008
- 8) 川本 潔：眼瞼手術手技の基礎．あたらしい眼科 22:1453-1459, 2005
- 9) 池田 純，田中玲子，関 正明，ほか：眼瞼腫瘍の切除後に遊離複合移植を行った症例．眼科手術 18:127-131, 2005
- 10) 辻 英貴，小島孚允，田村めぐみ，ほか：眼瞼に発生した多形腺腫．臨眼 61:1681-1684, 2007
- 11) 後藤 浩：眼瞼腫瘍：眼瞼腫瘍の診かたのコツ．眼プラクティス 24:12-14, 2008
- 12) 高村 浩：眼瞼腫瘍．眼科 50:171-178, 2008

Z-plasty Reconstruction of a Defect Caused by Resection of Eyelid Sebaceous Carcinoma: A Case Report

Nanae Dobashi¹⁾ Yuji Katayama¹⁾ Yasuhiro Gonda¹⁾
Tetsuo Tochikubo¹⁾ Yuichi Hori¹⁾ Naobumi Tochigi²⁾
and Kazutoshi Shibuya²⁾

¹⁾Department of Ophthalmology (Omori), School of Medicine, Faculty of Medicine, Toho University

²⁾Department of Surgical Pathology (Omori), School of Medicine, Faculty of Medicine, Toho University

ABSTRACT: We report a case of upper eyelid reconstructive surgery using Z-plasty for an upper eyelid defect caused by excision of a malignant tumor. The patient was a 50-year-old woman. Malignant tumor excision and upper eyelid reconstructive surgery were performed for a sebaceous gland carcinoma on the outside of her right upper eyelid. The excision width was 17 mm and reconstruction by simple reefing was difficult. We therefore decided to perform Z-plasty reconstruction. The patient was able to open her eyes within approximately 1 week after reconstructive surgery. The surgical wound had almost disappeared within 3 months. The patient exhibited no functional difficulties. Reconstructive surgery with Z-plasty appears to be effective in reducing postoperative cosmetic and functional complications among patients for whom a reconstructive operation by simple reefing would be difficult due to the presence of a large defect after excision of a malignant eyelid tumor.

J Med Soc Toho 62 (4): 261-264, 2015

KEYWORDS: eyelid, sebaceous carcinoma, reconstruction