

東邦大学学術リポジトリ

Toho University Academic Repository

タイトル	心臓核医学検査の変遷:循環器内科医として心臓核医学に携わった40年間
別タイトル	Changes in nuclear cardiology examination: 40 years of nuclear cardiology as a cardiovascular internist
作成者(著者)	山田, 純一
公開者	東邦大学医学会
発行日	2015.06
ISSN	00408670
掲載情報	東邦医学会雑誌. 62(2). p.91-95.
資料種別	学術雑誌論文
内容記述	最終講義
著者版フラグ	publisher
JaLCDOI	info:doi/10.14994/tohoigaku.62.91
メタデータのURL	https://mylibrary.toho-u.ac.jp/webopac/TD19957729

心臓核医学検査の変遷

—循環器内科医として心臓核医学に携わった 40 年間—

山崎 純一

東邦大学医学部内科学講座循環器内科学分野（大森）教授

要約：私は1976年に東邦大学医学部を卒業し、大森病院第1内科学教室（1内）にて2年間の研修を経て1内循環器内科班に入局した。1981年から2年間、米国 East Carolina 大学に留学したが、心臓カテーテル検査ならびに左室造影から得られた画像解析が主たる研究であった。帰国後は主に心臓核医学検査に携わった。同検査は静脈注射した放射性同位元素（radio isotope：RI）の体内挙動から心臓の形態・機能・代謝などを評価できる。近年、検査機器とコンピュータの進歩に伴って、心臓核医学検査の診断技術は飛躍的に向上した。撮像法には平面撮像法（planar 像）と断層撮像法（single photon emission computed tomography：SPECT）があり、さらに computed tomography（CT）/SPECT 心臓フュージョンソフトを用いることより、虚血性心疾患において形態的・機能的評価が容易となった。最終講義では「心臓核医学検査の変遷」と題して、40年間の心臓核医学検査の歩みをたどった。

東邦医学会誌 62(2)：91-95, 2015

索引用語：心臓核医学検査，心筋血流イメージング製剤，¹²³I-BMIPP，¹²³I-MIBG

心臓核医学検査におけるガンマカメラの進歩

1974年、平屋の建物（旧6号館）内に核医学（radio isotope：RI）検査室が初めて設置されたが、その後、新3号館竣工に伴い2号館地下に移設された。大森病院の心臓 RI 検査は1976年に開始され、私は第1症例から心臓 RI 検査に携わることができた。当時は planar 撮像用カメラのみで、塩化タリウム（thallium-201-chloride：²⁰¹TlCl）心筋シンチグラフィと technetium-99m human serum albumin：^{99m}Tc-HSA 心プールイメージング¹⁾が主要な検査であった。1984年、わが国で初めて法律に準拠した RI 使用室を救命救急センター内に開設し、アンガー型シンチレーションカメラ LEM（G.D. Searle & Co., Chicago, IL, USA）を設置した²⁾。同センターに入室した心筋梗塞患者に対して心臓 RI 検査を施行したが、肺血栓塞栓症、脳血管障害、肝不全、腎不全症例などに対しても RI 検査を積極的に施行した。1985年、大森病院に初めて single photon emission computed tomography（SPECT）装置 ZLC7500（Siemens AG, Munich, Germany）が導入され、断層画像の観察が可

能となり核医学画像診断が飛躍的に向上した。

心臓 RI 検査による画像

1. Planar 像

Planar 像は負荷時（stress image）、安静時（rest image）とも心筋平面画像〔正面：anterior（ANT）、左前斜位：left anterior oblique（LAO）、左側面：lateral（LAT）〕を撮像するが、²⁰¹Tl 心筋シンチグラフィの有意狭窄病変に対する正診率は70%前後とやや低値である。

2. SPECT 像

SPECT 検査では負荷時、安静時とも心筋断層像〔短軸断層像：short axis（SA）、水平長軸断層像：horizontal long axis（HLA）、矢状長軸断層像：vertical long axis（VLA）〕を作成する。SPECT 導入と画像再構成法の進歩により心機能解析、心筋血流イメージング、心筋代謝イメージングなども高分解能画質が得られるようになった。高い空間分解能と時間分解能を有する CT と SPECT の差は10~20倍とされるが、心臓 RI 検査は機能画像が得られることが最大の特色である。

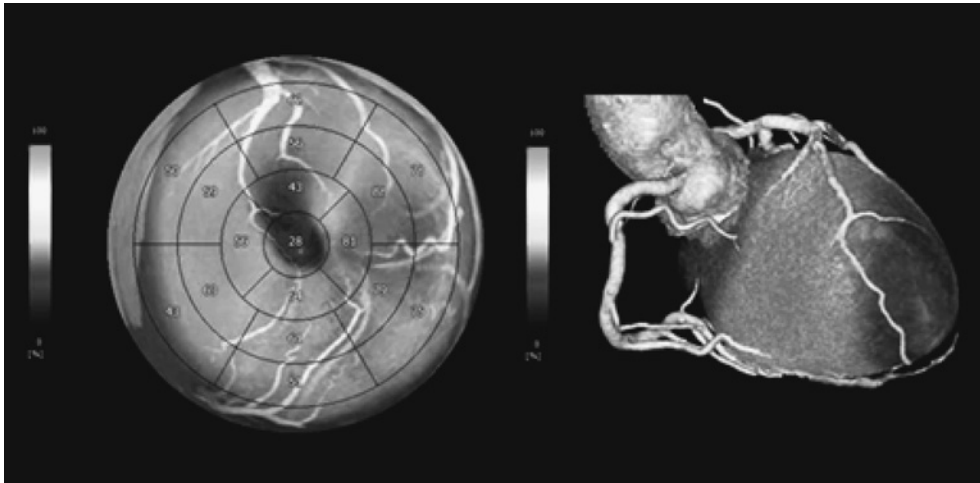


Fig. 1 Fusion imaging of ^{99m}Tc -myocardial SPECT and MDCT. Three-dimensional cardiac image fusion using CT angiography and SPECT methods

^{99m}Tc : technetium-99m, CT: computed tomography, SPECT: single photon emission computed tomography, MDCT: multi detector-row computed tomography

3. Bull's eye 表示

心筋短軸断層像を心基部から心尖部まで同心円上に配列した bull's eye 表示により左室心筋全体の表示が可能となり、%Tl-uptake (虚血領域の RI カウント/健常領域の RI カウント) や洗い出し率 (washout rate: WR) などの算出が容易になった。

4. 心筋三次元表示と心筋三次元極座標マップ

われわれは、1990 年前半から心筋虚血をあらゆる方向から評価可能な心筋三次元表示解析ソフトの開発を進め、application visualization system (AVS) を完成させた³⁾。1995 年に Germano et al.⁴⁾により quantitative gated SPECT (QGS) が開発され、心機能画像が三次元立体画像で得られ、かつ、各種心機能指標が自動的に算出できるようになった。

5. MDCT と心筋三次元画像の統合

64 列以上の multi detector-row computed tomography (MDCT) が普及し、非侵襲的な冠動脈評価が可能となった。冠動脈狭窄度に加えて血管のリモデリングやプラーク性状の評価もでき、MDCT と心臓 RI 検査を併用することにより双方の欠点が補完される⁵⁾。冠動脈の高度石灰化のため MDCT では評価できない領域の虚血判定や、SPECT 像のみでは困難であった冠動脈分枝レベルでの責任病変の判定などが可能となり、虚血性心疾患のマネージメントがより質の高いものになる (Fig.1)。

心臓核医学放射性医薬品

1. 心筋血流イメージング製剤

心筋血流製剤として 1970 年代から $^{201}\text{TlCl}$ が用いられてきた。 $^{201}\text{TlCl}$ の半減期は約 73 時間でエネルギーは 70.8

keV、静注後の初回循環で約 88% が心筋に取り込まれる。時間経過と共に徐々に心筋から洗い出されるが、虚血領域では WR が低下することから、3~4 時間後の遅延像では心筋局所血流の差から再分布現象を捉えることができる⁶⁾。1990 年代に ^{99m}Tc 心筋製剤 (^{99m}Tc sestamibi: MIBI, ^{99m}Tc tetrofosmin: TF) の使用が可能となった^{7,8)}。 ^{99m}Tc 心筋製剤はエネルギーが 140 keV で半減期が約 6 時間と短いため、投与量を増やすことができ高画質の画像が得られる (Fig. 2)。再分布がないことから負荷時と安静時に 2 回の注射が必要となるが、心電図同期法にて左室駆出率や左室壁運動など心機能評価も可能である。QGS などの解析ソフトが普及したため心電図同期心筋 SPECT を施行し、さらに 3 次元画像から左室容積曲線、拡張末期容積、収縮末期容積、左室駆出率などの各種心機能の評価が可能となった。

2. ^{123}I -BMIPP (心筋脂肪酸代謝評価製剤)

正常心筋はエネルギー基質の 60~80% を脂肪酸の β 酸化で賄われているが、心筋虚血や低酸素状態になると脂肪酸代謝からブドウ糖を利用した解糖系へ移行する。 β -methyliodophenyl pentadecanoic acid (BMIPP) は生体内にある脂肪酸と同様の体内動態を示し、細胞内へ取り込まれた後、アシル CoA 合成酵素によって活性化され、脂質プールおよびミトコンドリア内に取り込まれる。側鎖として β 位にメチル基があるため β 酸化を受けにくく、心筋細胞内に長く留まり心筋 SPECT 検査による画像化が可能となった^{9,10)}。心筋が低酸素状態になると ATP が低下し、BMIPP がアシル化されなくなり BMIPP の逆拡散が増加し欠損像となる。

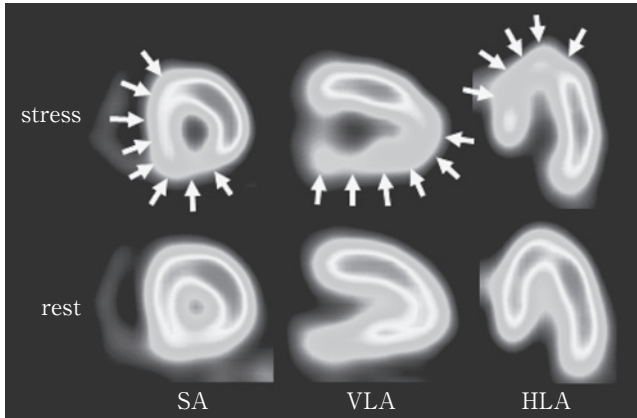


Fig. 2 Exercise ^{99m}Tc myocardial SPECT shows abnormal left ventricular myocardial perfusion in the territory of the LAD and RCA

^{99m}Tc : technetium-99m, SPECT: single photon emission computed tomography, LAD: left anterior descending coronary artery, RCA: right coronary artery, SA: short axis, VLA: vertical long axis, HLA: horizontal long axis

3. ^{123}I -MIBG (心臓交感神経機能評価製剤)

Metaiodobenzylguanidine (MIBG) はノルエピネフリン (norepinephrine: NE) と同様に uptake-1 機構により交感神経終末内に取り込まれ、神経興奮により分泌されるが NE と異なりカテコール-O-メチル転移酵素 (catechol-O-methyltransferase: COMT), モノアミン酸化酵素 (monoamine oxidases: MAO) による代謝を受けずシナプスに比較的長くとどまるため、 ^{123}I -MIBG の集積は交感神経の分布と機能を反映する。 ^{123}I -MIBG の集積欠損は心筋の局所的な除神経状態を意味し、心臓からの washout は交感神経活動を反映する¹¹⁾。

心不全や虚血により心臓交感神経機能障害が生じると ^{123}I -MIBG の交感神経終末への取り込みが低下するが、spillover の増加により ^{123}I -MIBG の洗い出しが亢進する。

虚血性心疾患の評価

虚血性心疾患は、その発生機序により労作性狭心症、異型 (冠攣縮性) 狭心症、不安定狭心症、急性心筋梗塞に分類される。労作性狭心症など器質的狭窄病変における冠血流予備能評価のため、運動/薬物負荷による心筋血流 SPECT が施行される。また冠攣縮性狭心症では心筋灌流の評価とともに、虚血により鋭敏な所見を呈する ^{123}I -BMIPP や ^{123}I -MIBG 心筋 SPECT が有用である。不安定狭心症や急性心筋梗塞などの急性冠症候群 (acute coronary syndrome: ACS) では運動負荷が禁忌であり、安静時の心筋血流と ^{123}I -BMIPP との dual SPECT が有用である (Fig. 3)。

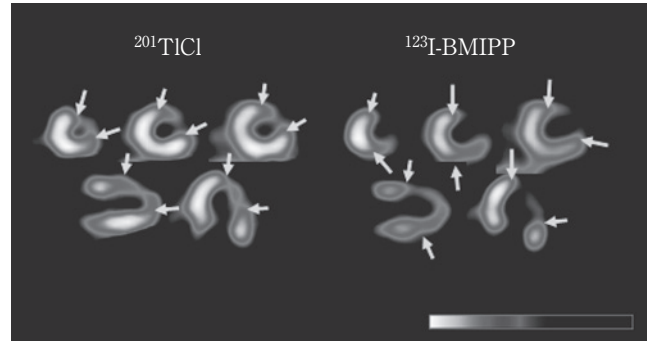


Fig. 3 $^{201}\text{TlCl}/^{123}\text{I}$ -BMIPP dual SPECT in a patient with acute myocardial infarction. Defect area and severity of ^{123}I -BMIPP are larger and greater than those of $^{201}\text{TlCl}$
 ^{123}I -BMIPP: ^{123}I - β -methyliodophenyl pentadecanoic acid, $^{201}\text{TlCl}$: thallium-201-chloride

1. 急性冠症候群

1) 虚血の診断とリスク層別

急性冠症候群が疑われる症例では、安静時心筋血流 SPECT が冠動脈病変部位や虚血領域・重症度などの評価に有用であり、その診断率は 90~100% である。

虚血発症早期の不安定狭心症や非 ST 上昇型心筋梗塞では、トロポニンや creatine phosphokinase (CPK) などの心筋逸脱酵素が陰性の場合があるが、安静時心筋血流 SPECT で中等度以上の欠損度が示された場合、積極的な検査と治療が必要となる。

2) リスク領域および myocardial stunning の評価

気絶心筋 (myocardial stunning) の領域では、心筋灌流は維持され生存能 (viability) が存在するにもかかわらず、持続的な心筋壁運動障害が認められる。心筋血流製剤と ^{123}I -BMIPP または ^{123}I -MIBG の dual SPECT で乖離 (ミスマッチ) として観察されることから、myocardial stunning が評価でき、壁運動障害と ^{123}I -BMIPP の欠損度との間に相関関係が報告されている。

また急性心筋梗塞では一過性の除神経 (denervated but viable myocardium) 領域がみられるため、 ^{123}I -MIBG の欠損像が認められる。心筋梗塞では ^{123}I -MIBG の欠損は心筋血流の欠損に比較し大であり、乖離した領域は myocardial stunning である¹²⁾。

2. 慢性虚血性心疾患における負荷心筋血流 SPECT

負荷心筋血流 SPECT は、慢性虚血性心疾患における冠動脈病変の評価に優れている。これまでの報告では運動・薬剤負荷いずれにおいても、有意冠動脈病変の検出能は感度が 85~95%、特異度が 50~90% と良好である。心筋血流 SPECT の慢性冠動脈疾患における有用性は、リスク評価に基づく治療方針の決定や治療効果、予後予測に優れている。

1) 慢性虚血性心疾患のリスク層別

安定狭心症の診断や重症度評価には、負荷心筋 SPECT が用いられ、²⁰¹Tl 心筋 SPECT では負荷時と安静時画像を比較し、再分布 (redistribution: RD) をもって虚血性病変の存在を判断する。Hachamovitch et al.¹³⁾は負荷心筋 SPECT を施行した症例をフォローした研究において、% Total Myocardial Ischemic が 10% 以下であれば内科的治療を維持し、これが 10% 以上であれば血行再建術が推奨されると報告している。

心筋血流 SPECT は相対評価であるため、多枝病変での感度は一枝病変に比し低下するため、多枝病変症例において ²⁰¹TlCI で WR が左室全域で低下する所見 (diffuse slow washout) が認められ、さらに多枝病変を有した左心機能症例では、負荷時に一過性の左室内腔拡大 (transient ischemic dilatation: TID) が示されることがあるので診断の一助となる。

2) 薬物療法の評価

虚血性心疾患における薬物療法を評価に、通常、負荷心電図が用いられるが、心筋血流を直接、観察可能な負荷心筋血流 SPECT の有用性は高い¹⁴⁾。Bull's eye 法などのプログラムも開発され、虚血性病変の検出率はさらに向上した。

3. 心筋 viability の評価

心筋 viability とは虚血などで障害されるも、心筋収縮能が可逆的である状態と定義され、心臓 RI 検査では心筋 viability の評価に心筋血流製剤を用いるが、高度狭窄病変が残存した症例では 20~40% で過小評価することがある。このため、²⁰¹Tl による再静注法や 24 時間後像、安静時 ²⁰¹Tl 静注法などが行われている¹⁵⁾。

4. Evidence based medicine の確立

心臓 RI 検査を用いて循環器疾患の予後評価を検討するため、大規模臨床試験が実施されてきたが、さらに evidence based medicine (EBM) を確立する必要がある。冠動脈疾患における血行再建術の適応決定に心臓 RI 検査をさらに浸透させ、心筋血流以外に ¹²³I-MIBG, ¹²³I-BMIPP による機能画像評価も積極的に拡大させる必要がある。心臓 RI 検査をさらに浸透させるために cost benefit の点からも検討され、さらなる啓蒙に注力したい。

これまでご支援いただきました皆様方に感謝申し上げます。東邦大学のますますの発展と皆様方のご活躍をご祈念申し上げます。これからも高い倫理観と使命感を持ち、社会に貢献して下さい。

文 献

1) Green MV, Bacharach SL, Borer JS, et al: A theoretical compari-

son of first-pass and gated equilibrium methods in the measurement of systolic left ventricular function. *J Nucl Med* **32**: 1801-1807, 1991

- 2) 山崎純一, 森下 健, 大沢秀文: 救命救急センターにおける急性心筋梗塞症の評価, アイソトープ法を用いた心機能の評価とウロキナーゼの治療効果について. *核医* **22**: 1495-1503, 1985
- 3) Yamazaki J, Hosoi H, Ishiguro S, et al: Clinical application of three-dimensional myocardial imaging: Evaluation of efficacy of medical treatment on myocardial perfusion. *Ann Nucl Med* **10**: 383-389, 1996
- 4) Germano G, Kiat H, Kavanagh PB, et al: Automatic quantification of ejection fraction from gated myocardial perfusion SPECT. *J Nucl Med* **36**: 2138-2147, 1995
- 5) Nakaura T, Utsunomiya D, Shiraishi S, et al: Three-dimensional cardiac image fusion using new CT angiography and SPECT methods. *AJR Am J Roentgenol* **185**: 1554-1557, 2005
- 6) Williams KA, Schuster RA, Williams KA Jr, et al: Correct spatial normalization of myocardial perfusion SPECT improves detection of multivessel coronary artery disease. *J Nucl Cardiol* **10**: 353-360, 2003
- 7) Kauffman GJ, Boyne TS, Watson DD, et al: Comparison of rest thallium-201 imaging and rest technetium-99m sestamibi imaging for assessment of myocardial viability in patients with coronary artery disease and severe left ventricular dysfunction. *J Am Coll Cardiol* **27**: 1592-1597, 1996
- 8) Kula M, Tutus A, Abaci A, et al: Comparison between rest technetium-99m-tetrofosmin and rest-redistribution thallium-201 SPECT in stable patients with healed myocardial infarction. *Nucl Med Commun* **22**: 1317-1324, 2001
- 9) Hashimoto A, Nakata T, Tsuchihashi K, et al: Postischemic functional recovery and BMIPP uptake after primary percutaneous transluminal coronary angioplasty in acute myocardial infarction. *Am J Cardiol* **77**: 25-30, 1996
- 10) Nakata T, Hashimoto A, Eguchi M: Cardiac BMIPP imaging in acute myocardial infarction. *Int J Card Imaging* **15**: 21-26, 1999
- 11) Matsunari I, Schricke U, Bengel FM, et al: Extent of cardiac sympathetic neuronal damage is determined by the area of ischemia in patients with acute coronary syndromes. *Circulation* **101**: 2579-2585, 2000
- 12) Simões MV, Barthel P, Matsunari I, et al: Presence of sympathetically denervated but viable myocardium and its electrophysiologic correlates after early revascularized, acute myocardial infarction. *Eur Heart J* **25**: 551-557, 2004
- 13) Hachamovitch R, Hayes SW, Friedman JD, et al: Comparison of the short-term survival benefit associated with revascularization compared with medical therapy in patients with no prior coronary artery disease undergoing stress myocardial perfusion single photon emission computed tomography. *Circulation* **107**: 2900-2907, 2003
- 14) Yamazaki J, Ohsawa H, Uchi T, et al: Study of the efficacy of nicorandil in patients with ischaemic heart disease using exercise Tl-201 myocardial tomography. *Eur J Clin Pharmacol* **44**: 211-217, 1993
- 15) He YM, Yang XJ, Wu YW, et al: Twenty-four-hour thallium-201 imaging enhances the detection of myocardial ischemia and viability after myocardial infarction: A comparison study with echocardiography follow-up. *Clin Nucl Med* **34**: 65-69, 2009

Changes in Nuclear Cardiology Examination: 40 Years of Nuclear Cardiology as a Cardiovascular Internist

Junichi Yamazaki

Professor, Division of Cardiovascular Medicine (Omori), Department of Internal Medicine,
School of Medicine, Faculty of Medicine, Toho University

ABSTRACT: I graduated from Toho University, Faculty of Medicine, in 1976. After 2 years of training in the First Department of Internal Medicine at Omori Medical Center, I joined the cardiovascular medicine team. In 1981, I began 2 years of study at East Carolina University in the United States, where my main research focus was analysis of images obtained from cardiac catheterization and left ventriculography. After returning to Japan, I was mainly involved in nuclear cardiology examination, which uses the *in vivo* behavior of intravenously injected radioisotopes (RI) to evaluate the form, function, and metabolism of the heart. In recent years, the diagnostic technology of nuclear cardiology examination has improved dramatically as testing equipment and computers have advanced. Imaging procedures include planar imaging and single-photon-emission computed tomography (SPECT), and use of computed tomography (CT)/SPECT cardiac fusion software allows easier morphologic and functional evaluation of ischemic heart disease. This final lecture, entitled “Changes in Nuclear Cardiology Examination,” describes developments in nuclear cardiology examination during the last 40 years.

J Med Soc Toho 62 (2): 91-95, 2015

KEYWORDS: nuclear cardiology examination, radiopharmaceutical agents for myocardial perfusion imaging, ¹²³I-BMIPP, ¹²³I-MIBG