

東邦大学学術リポジトリ



OPAC

東邦大学メディアセンター

タイトル	第145回東邦医学会例会 シンポジウム:全身疾患と眼血流 新生児眼底血流測定を試み
別タイトル	145th Regular Meeting of the Medical Society of Toho University Symposium: Ocular circulation and systemic diseases Attempt of neonatal fundus blood flow measurement
作成者(著者)	松本, 直 / 水書, 教雄
公開者	東邦大学医学会
発行日	2015.09
ISSN	00408670
掲載情報	東邦医学会雑誌. 62(3). p.187 189.
資料種別	学術雑誌論文
内容記述	総説
著者版フラグ	publisher
JaLCDOI	info:doi/10.14994/tohoigaku.62.187
メタデータのURL	https://mylibrary.toho-u.ac.jp/webopac/TD19438008

新生児眼底血流測定を試み

松本 直¹⁾ 水書 教雄²⁾

¹⁾東邦大学医学部眼科学講座 (大森)

²⁾東邦大学医学部新生児学講座

要約：近年，眼疾患や全身疾患と眼底血流との関連が多数報告されている．新生児における眼疾患，全身疾患においても眼血流の変化が関与していると考えられている．しかし現在までに新生児における眼血流評価についての報告はほとんど認めていない．新生児眼底血流測定を現在まで報告のある color Doppler imaging (CDI) と新生児用に改良した laser speckle flowgraphy (LSFG) を用いて行い，臨床的に使用可能か検討した．新生児の場合，体動や眼球運動，全身状態による制限などの問題もあり困難であったが，検査自体は可能であり血流波形解析も行った．今後，さらなる機器の改良，検査法の改善を行い，新生児においても眼血流測定が眼疾患，全身疾患解明の1つの方法となることが期待される．

東邦医学会誌 62(3) : 187-189, 2015

KEYWORDS : laser speckle flowgraphy (LSFG), color Doppler imaging (CDI), neonatal fundus blood flow

新生児時期に発症する眼疾患で，時に重篤な症状を引き起こし，失明に至る疾患としては未熟児網膜症がある．未熟児網膜症は眼球発達の未熟性に伴う，網膜血管伸展不全を原因とした疾患である．その発症や病状の進行に局所的には vascular endothelial growth factor (VEGF) などが深く関わっているとされている．しかし VEGF 産生に関しては全身的な呼吸状態，循環動態が深く関与していると考えられている¹⁾．

また，新生児時期は胎児循環から新生児循環への移行という大きなイベントもあり，先天性心疾患などでは，全身への循環動態が正常と異なっていることはよく知られている．

現在まで成人では，血流動態が変化すると考えられてきた眼疾患（糖尿病網膜症，網膜静脈閉塞症，網膜動脈閉塞症，眼虚血症候群など）の網膜中心動脈の血流速度や網膜血管の血流量の測定が color Doppler imaging (CDI) や laser speckle flowgraphy (LSFG) にて行われてきた^{2,3)}．さらに，成人では LSFG を用いた眼血流と全身循環との関連も解明されつつある⁴⁾．

しかしながら，新生児では非侵襲的に眼血流を測定する

方法が現在まで行われていなかった．新生児においても眼血流測定が，眼疾患の眼循環動態の解明，全身循環との関連の解明に寄与する可能性があると考えられる．

新生児眼底血流測定

CDI は超音波 B モードとパルスドプラー法を組み合わせて血管内の血流速度を測定する方法であり，測定値は絶対値で示され個体間の比較も有効である．従来から行われていた検査で新生児での使用実績もある．しかし，視神経，網膜の血流量を直接測定するわけではなく，その手前の網膜中心動脈，眼動脈の血流速度を測定している．

手技的には，上眼瞼表面にヒドロキシエチルセルロースを塗った探触子をあて，眼球を圧迫しないように網膜中心動脈，眼動脈の測定を行う（図 1）．視神経乳頭から約 3 mm，10 mm 中枢よりで動脈の収縮期最高血流速度（peak systolic velocity : PSV），拡張期最低血流速度（end-diastolic velocity : EDV），時間平均血流速度（mean velocity : MV）を測定する．これらの値より末梢の血管抵抗を反映する指標として resistivity index (RI) を算出する．

一方，LSFG は，レーザースペックル現象を用い，波長

830 nm のレーザー光を照射し、網膜血管の赤血球のスペックルパターンの時間変動を計測し眼底の血流量を測定する検査である⁵⁾。非侵襲的でリアルタイムに眼底の広い範囲をモニタリングでき、その中の任意の点や領域の血流を画

像化できる。現在のところ測定値は相対値として扱われ、個人間比較は難しいと考えられている。

手技的にはカプト点眼変法（塩酸フェニレフリン 2.625%，トロピカミド 0.125%，シクロペンサート 0.25%）にて散瞳後、睡眠中の児の眼瞼を指で眼球を圧迫しないように開瞼し、新生児用に改良したLSFG（図2）を静かに近づけ、視神経乳頭を目安に3~4秒間撮影を行う。視神経乳頭にラバーバンドを設定して解析（図3）し、1心拍あたりの網膜血流速度の指標で血流量を反映（mean blur rate：MBR）、血流波形解析〔体循環の状態を表す指標歪度（skewness）、1心拍中の血流量の評価（blowout score：BOS）、1心拍中に高い血流が維持されているかの評価（blowout time：BOT）など〕を行う。

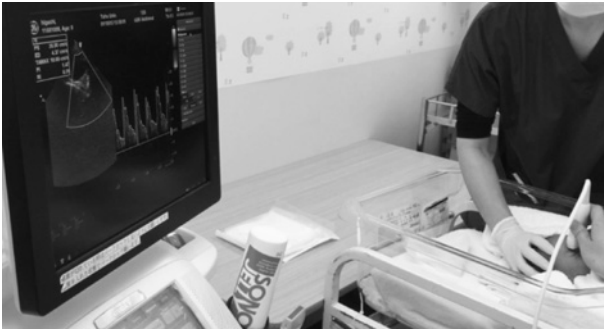

図1 新生児眼動脈 color Doppler imaging (CDI) 眼瞼の上から探触子をあて視神経乳頭後方の眼動脈を測定する。

現 状

現在までに、新生児に対してCDIを用い、未熟児網膜症の軽症例と重症例での網膜中心動脈の血流の比較を行っ

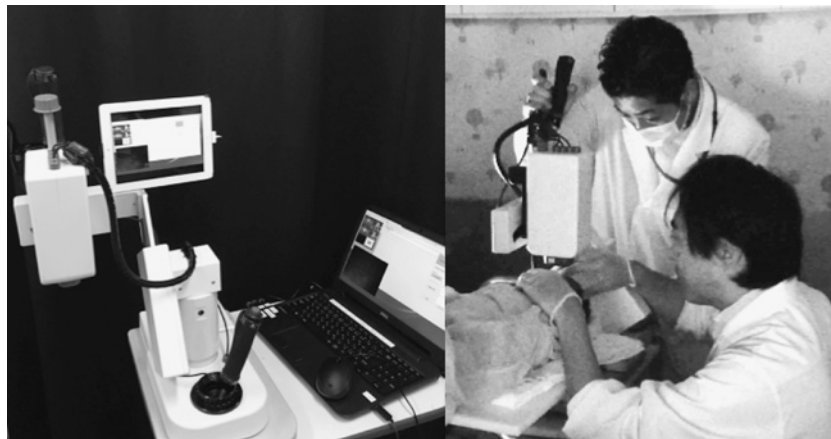

図2 左：新生児用 laser speckle flowgraphy (LSFG)，右：測定風景 睡眠中の新生児の眼瞼を優しく開け測定を行う。検査には3人必要である。

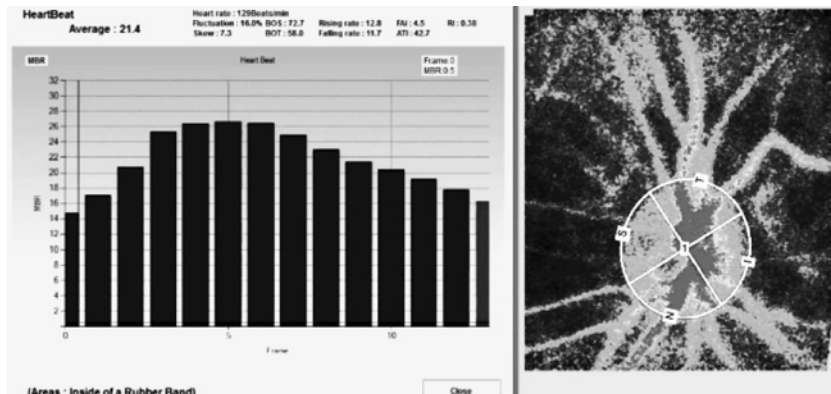


図3 Laser speckle flowgraphy (LSFG) による血流波形解析 視神経乳頭にラバーバンドを設定し、1心拍あたりの mean blur rate (MBR) の変化などを解析する。

た報告⁶⁾もあるが有意差は認めていない。測定が血流量でなく血流速度であることが影響している可能性がある。また、新生児 CDI は大泉門を通して脳動脈に対して施行されており、頭部への血流動態把握に用いられている。

新生児用の LSFSG は児の固定、開瞼、撮影と 3 人掛かりであるが開瞼器を用いず、安静時の眼血流測定が行えている。検査に要する時間は 10 分程度であり、成人と異なり体動や固視不良のため、撮影は困難だが検査は可能である。得られる画像はやや焦点がぼけた像となることもあるが、視神経乳頭にラバーバンドを設定した血流量のパラメータや波形解析も可能である。眼球運動、眼軸長、屈折の違いなど撮影条件が異なることから焦点がぼけたことが考えられている。

今後の課題と展望

LSFSG を用いた新生児眼底血流測定の報告は今までにない。CDI の結果だけではなく LSFSG を用いて網膜血管や一定の領域の血流を検討することにより新しい知見を得られる可能性がある。しかし、新生児 LSFSG は新しい検査方法であり、測定精度の考察が必要である。

さらに LSFSG で、未熟児の撮影を行う場合、保育器や検査の時間制限、中間透光体の混濁、狭瞼裂などへの対応が今後の課題と考えられる。どの程度の症例まで LSFSG 測定における正確なパラメータを測定できるか、成功率の検討も必要であろう。

また、新生児血流の測定基準値についてもデータを集積し、検討が必要であると考えられる。

今後の展望としては、未熟児網膜症の非発症群、発症群、重症群（治療群）の間に差や治療による変化を検討するこ

とにより、未熟児網膜症の眼血流動態、全身循環との関連の解明に近づける可能性が考えられる。また、先天性心疾患などの全身疾患における経過観察、治療前後の眼血流測定を行うことにより、今までより詳細な頭部方向への血流動態の変化を解明できる可能性がある。

まとめ

成人と新生児では眼球の大きさ、屈折などの局所的な相違のほか、全身的には循環血流量、脈拍数、血圧にも大きな相違がある。しかし、網膜血管が唯一外部から直接観察できる血管であることに相違はない。

新生児においても眼血流測定が眼疾患、全身疾患解明の 1 つの方法となることが期待される。

文 献

- 1) 東 範行：未熟児網膜症。日眼会誌 **116**: 683-702, 2012
- 2) Fujioka S, Karashima K, Nishikawa N, et al.: Correlation between higher blood flow velocity in the central retinal vein than in the central retinal artery and severity of nonproliferative diabetic retinopathy. *Jpn J Ophthalmol* **50**: 312-317, 2006
- 3) Nitta F, Kunikata H, Aizawa N, et al.: The effect of intravitreal bevacizumab on ocular blood flow in diabetic retinopathy and branch retinal vein occlusion as measured by laser speckle flowgraphy. *Clin Ophthalmol* **8**: 1119-1127, 2014
- 4) Shiba T, Takahashi M, Hori Y, et al.: Pulse-wave analysis of optic nerve head circulation is significantly correlated with brachial-ankle pulse-wave velocity, carotid intima-media thickness, and age. *Graefes Arch Clin Exp Ophthalmol* **250**: 1275-1281, 2012
- 5) 藤居 仁：レーザースペックルフローグラフィの原理。あたらしい眼科 **15**: 175-180, 1998
- 6) Neely D, Harris A, Hynes E, et al.: Longitudinal assessment of plus disease in retinopathy of prematurity using color Doppler imaging. *J AAPOS* **13**: 509-511, 2009