

# 東邦大学学術リポジトリ

Toho University Academic Repository

タイトル	胸椎化膿性脊椎炎による両下肢完全運動麻痺後に自立歩行を再獲得した一症例
作成者（著者）	海老原, 覚 / 大国, 生幸 / 横山, 雄一郎
公開者	日本私立医科大学理学療法研究会
発行日	2015.09
ISSN	18833373
掲載情報	臨床理学療法研究. 60.
資料種別	学術雑誌論文
著者版フラグ	publisher
メタデータのURL	<a href="https://mylibrary.toho u.ac.jp/webopac/TD14864904">https://mylibrary.toho u.ac.jp/webopac/TD14864904</a>

症例報告

## 胸椎化膿性脊椎炎による両下肢完全運動麻痺後に 自立歩行を再獲得した一症例

毛利 奨吾<sup>1)</sup> 内 昌之<sup>1)</sup> 大国 生幸<sup>1)</sup> 横山雄一郎<sup>2)</sup> 海老原 覚<sup>1)</sup>

### 要旨

胸椎化膿性脊椎炎による両下肢完全運動麻痺後に、自立歩行を再獲得した症例について理学療法経過を報告する。症例は60歳代男性。X年Y月にメチシリン感受性黄色ブドウ球菌を起因菌とする第6/7胸椎化膿性脊椎炎と診断され、胸椎前方後方同時固定術が施行された。術前は両下肢完全運動麻痺を呈していたが、各科との連携により早期から理学療法を実施して離床を進めることが可能となり、徐々に下肢機能の改善が得られた。その後回復期病院との円滑な連携により、急性期病床から回復期病床、外来へと継続的に支援を行った結果、自立歩行再獲得に至った。

キーワード 化膿性脊椎炎、運動麻痺、歩行能力

### はじめに

脊椎の化膿性骨髄炎である化膿性脊椎炎は、椎体破壊により椎体が圧潰したり膿腫の脊髄内への進展により脊髄圧迫症状を呈する 경우가少なくない<sup>1)</sup>。化膿性脊椎炎に対する適切な治療を行うためには、血液検査、画像検査、細菌学的検査による早期かつ正確な診断が重要であるとされ<sup>2)</sup>、その観血的治療を含む治療法の決定には臨床症状から発症病型を分類したKulowski分類<sup>3)</sup>、単純X線における経過を分類したGriffiths分類<sup>4)</sup>、Eismontらの麻痺の分類<sup>5)</sup>、中嶋により提唱されたMRIを用いた病期分類<sup>6)</sup>など、各種分類を用いた正確な病態評価が必要である。

化膿性脊椎炎に関しては、発症様式、罹患部位、病期、予後などの報告があるものの、運動機能や日常生活動作能力の回復などに限られ、患者の日常生活への復帰に直接関わる問題に関する詳細な報告は多くはない。歩行能力の獲得に関しての報告があるが、ほとんどは不全運動麻痺からの歩行獲得に関するものである<sup>7-15)</sup>。化膿性脊椎炎を含め、脊髄圧迫症状を呈する脊椎疾患では、発症、受傷時の運動および感覚機能の低下の程度は、その後の機能回復と関連があり、低下の程度が強ければ回復の可能性が低くなる<sup>16)</sup>。今回我々は、胸椎化膿性脊椎炎による両下肢完全運動麻痺を呈したにもかかわらず、自立

歩行を再獲得した症例を経験したため、その治療と理学療法経過を報告することとした。本症例報告に際してはヘルシンキ宣言を遵守し、対象者には報告の目的と内容を十分に説明し、同意を得た。本報告に関連し、利益相反関係にある企業はない。

### 症 例

60歳代、男性。X年Y月に、腹痛を主訴として当院総合内科を受診した。重症貧血、汎血球減少が認められ入院となったが、無症候性骨髄腫の診断で日常生活活動に支障なく1週後に退院した。初診から2ヶ月後の発症当日、両下肢の痺れを自覚されたため当院への来院を試みたが、来院途中に両下肢の脱力を呈し歩行困難となった。ガリウムシンチグラムにて第7胸椎近傍に限局性高集積が認められ、MRIにて脊髄圧迫所見が認められた(図1)ため緊急入院となった。呼吸器内科で原発性肺癌の転移性骨腫瘍、椎体浸潤が疑われ気管支鏡検査が施行されたが、明らかな腫瘍性病変、悪性所見は認められなかった。整形外科では化膿性脊椎炎が疑われ、起因菌の精査のために血液培養検査が実施された。メチシリン感受性黄色ブドウ球菌(Methicillin-Sensitive Staphylococcus Aureus; 以下MSSA)が陽性反応であったことから、第6/7胸椎化膿性脊椎炎と確定診断され、整形外科により治療方針が検討されることとなった。発症当日に両下肢の完全運動麻痺が急速に進行したため、観血的治療が適当と判断され、発症後1週5日に胸椎前方後方同時固定術(Th4,5,8,9 Pedicle Screw

1) 東邦大学医療センター大森病院 リハビリテーション科

2) 東邦大学医療センター大森病院 整形外科

(受付日 2015年3月13日/受理日 2015年4月28日)

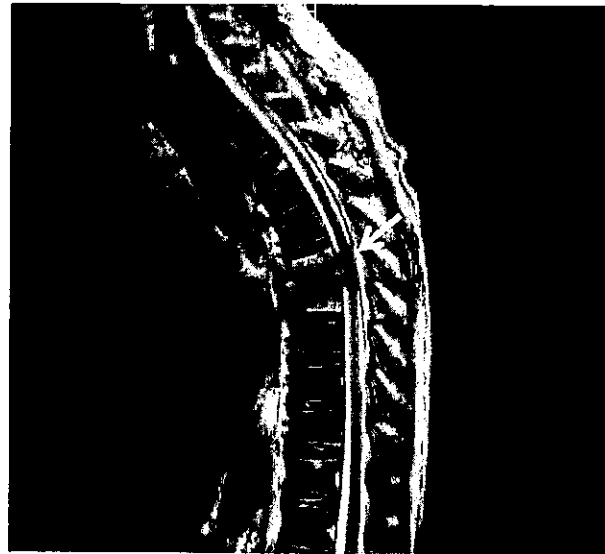


図1 MRI (T2) での脊髄圧迫所見 (入院日、術前1週5日)

fixation, Th6/7 前方固定術) が施行された (図2)。

理学療法経過

1. 術前経過

発症後6日 (術前6日) に拘縮予防を目的としてベッド上での両下肢関節可動域練習を中心に理学療法を開始した (表1)。理学療法評価では下部体幹、両側の股・膝・足関節の筋力 (Manual Muscle Test: 以下 MMT) は全て0、痛覚、振動覚は両側の Th9 以下で脱失、運動覚、位置覚は両側の膝関節、足関節、足趾で全て0/5、触覚は両側とも Th9 から L1 で8/10、L2 から S3 で6/10と軽度~中等度鈍麻、膀胱直腸障害を認めた。発症後1週2日 (術前3日) に確定診断に至り、観血的治療のため、理学療法が一時中断となり、術後6日に理学療法再開となった。

2. 術後経過 (離床前)

術後理学療法再開時の評価では、MMT ならびに運動覚、位置覚、触覚に変化はなく、痛覚、振動覚は両側の Th9 以下で重度鈍麻とわずかに改善を認めた。理学療法ではベッド上での両下肢関節可動域練習を中心に実施したが、術後1週3日に四肢血管エコーで右ヒラメ筋静脈、左腓骨静脈~ヒラメ筋静脈に血栓が認められ、再度理学療法中断となった。術後2週よりベッド上での運動開始となり、上肢の筋力強化練習を開始した。

3. 術後経過 (離床後)

術後3週6日に血栓の消失が認められたため、体幹ギプスコルセットが作成され、離床開始となった。この時点で症状に改善が認められはじめ、運動覚、位置覚は両側の膝関節、足関節、足趾で全て0/5であったが、痛覚、

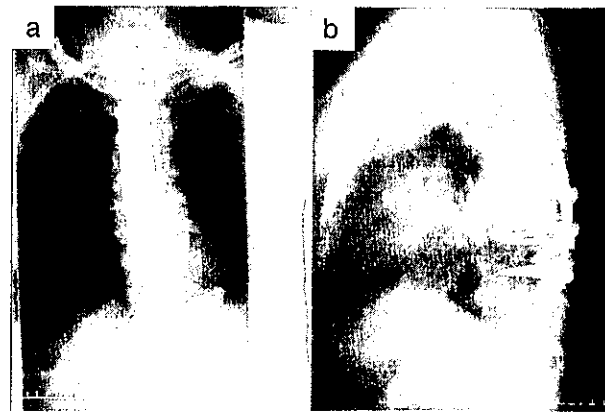


図2 胸椎前方後方固定術後の単純 X 線画像 (a: 正面, b: 側面)

振動覚両側の Th9 以下で重度鈍麻、触覚は両側とも Th9 から L1 で8/10、L2 から S3 で6/10で軽度~中等度鈍麻に、両下肢の MMT が全て1と筋収縮が確認できるようになった。一方、膀胱直腸障害には改善はみられなかった。術後経過において運動・感覚とも僅かながら改善が認められたため、長期的な目標として歩行の再獲得を設定し、積極的に歩行練習を進めるよう、理学療法の内容を変更した。足底からの荷重感覚を刺激することを目的として術後4週から斜面台による受動起立練習を開始し、徐々に荷重感覚の回復がみられ、術後4週6日の時点で長下肢装具装着での平行棒内起立練習を、術後5週に長下肢装具装着での平行棒内歩行練習を開始した。歩行練習開始時は全介助での長下肢装具装着での平行棒内歩行であったが、術後8週では同条件での歩行が軽介助で可能となった。なお、離床3日後の MRI 画像で、離床後も術部の除圧が良好に維持されていることが確認された。術後8週で、MMT は下部体幹3、両膝関節2、両股・足関節1であった。痛覚、振動覚は両側の Th9 から L3 で軽度鈍麻、L4 以下で中等度鈍麻、運動覚、位置覚は両側の膝関節、足関節、足趾で全て2/5、触覚は両側とも Th9 から L5 で8/10、S1 から S3 で6/10と軽度~中等度鈍麻に回復した。直腸障害は改善したが膀胱障害は残存していた。

4. 回復期病床、退院後外来経過

術後の麻痺の回復の程度から、より集中的なりハビリテーションが望ましいと判断し、担当医からインフォームドコンセントが行われ、地域連携部門より近隣の回復期病床への転院選定が行われ、術後8週2日に回復期リハビリテーション病床へ転院した。転院先より入手した情報によれば、術後21週で短下肢装具装着し歩行器使用で100 m 歩行が可能となり同院を退院、外来での理学療法へ移行した。術後8ヶ月には装具無しでの両側 T 字杖歩行が、術後11ヶ月には片側 T 字杖での歩行が可能となった。術後15ヶ月には杖無しでの屋内独歩、

表1 当院における理学療法経過

発症後日数	0日	6日	1週 2日	1週 5日	2週 4日	3週 1日	3週 5日	5週 4日	5週 5日	6週 4日	6週 5日	10週
術後日数			0日	6日	1週 3日	2週 3日	3週 6日	4週 6日	4週 6日	5週 6日	8週 2日	
経過	入院	確定 診断	手術 施行	深部 静脈 血栓	離床	転院						
理学療法経過	開始	中断	再開	中断	再開							
両下肢 関節可動域練習	→		→		→	→	→	→	→	→	→	→
両上肢・体幹 筋力強化練習			→		→	→	→	→	→	→	→	→
両下肢 筋力強化練習								→	→	→	→	→
起立練習 (斜面台)								→	→	→	→	→
起立練習 (平行棒内) (長下肢装具装着)										→	→	→
歩行練習 (平行棒内) (長下肢装具装着)											→	→

表2 理学療法評価経過

	確定診断時	観血的治療後		転院時		
	術前3日	術後6日	術後8週	術後31ヶ月		
筋力 (MMT) (右/左)	股関節	0/0	0/0	1/1	5/5	
	膝関節	0/0	0/0	2/2	5/5	
	足関節	0/0	0/0	1/1	5/5	
	下部 体幹	0	0	3	5	
痛覚・振動覚	Th9 以下 脱失	Th9 以下 重度鈍麻	Th9-L3 軽度鈍麻 L4 以下 中等度鈍麻	L1 以下 軽度鈍麻		
運動覚・位置覚	膝関節・ 足関節・足趾 各0/5 / 0/5	膝関節・ 足関節・足趾 各0/5 / 0/5	膝関節・ 足関節・足趾 各2/5 / 2/5	異常 なし		
触覚	Th9-L1 : 8/10 L2-S3 : 6/10	Th9-L1 : 8/10 L2-S3 : 6/10	Th9-L5 : 8/10 S1-S3 : 6/10			
膀胱直腸障害	膀胱障害 (+) 直腸障害 (+)	膀胱障害 (+) 直腸障害 (+)	膀胱障害 (+) 直腸障害 (-)	膀胱障害 (-) 直腸障害 (-)		

T 字杖での屋外長距離歩行 (1 km) を獲得され、術後19ヶ月には T 字杖で2-3 km の屋外歩行が可能となった。術後31ヶ月経過時の当院受診時の理学療法評価では、下部体幹、両股・膝・足関節の MMT は全て5、痛覚、振動覚は両側の L1 以下の軽度鈍麻が残存していたが、運動覚、位置覚、触覚は両側とも正常となり、膀胱障害も改善された (表2)。

考 察

我が国においては、人口の高齢化に伴い、糖尿病や長期透析患者、化学療法患者が増加し、免疫力の低下を来している患者、易感染宿主 (Compromised host) が増加しており、その結果、脊椎の細菌感染が原因である化膿性脊椎炎患者数も増加している<sup>7,8)</sup>。一般的には、急速に進行する脊髄麻痺を呈する脊椎疾患の場合、その確定診断が遅れば遅れるほど、脊髄の変性の程度が強

なり、予後が悪化すると考えられている。しかし、化膿性脊椎炎に対しては2～3週間の抗生剤投与により経過を観察した後に病巣の搔爬をすべきとする報告<sup>17)</sup>や、6～8週間の保存的治療で改善が認められない場合に観血的治療を選択すべきとする報告<sup>18)</sup>もあり、観血的治療には慎重な立場が多い。いずれにせよ、どの治療方法が選択されたかによって、後に実施される理学療法や、最終的に獲得できる運動能力に影響を及ぼすと考えられるため、化膿性脊椎炎患者への理学療法を実施する際には、確定診断や治療方法の選択、また、その経過の詳細を確認しておくことが重要である。本症例では急速に神経症状が進展したものの、早期の確定診断により、発症から1週5日という短期間で観血的治療が施行されたことが脊髄神経の温存に繋がったと考えられる。次いで、実際に実施した理学療法内容についてであるが、化膿性脊椎炎は基本的に固定による安静を要する疾病であるため<sup>2)</sup>、脆弱な部分の骨性安定性が十分に確保されるまでは、積極的な運動療法は難しい。しかしながら、強固な内固定が行われた本症例においては比較的早期の術後6日から理学療法が再開可能となった。これは単に関節可動域の確保だけではなく、運動麻痺を来した神経筋にも少なからず影響を与えたとも考えられる。さらに運動麻痺の残存が著しい術後4週目においても長下肢装具装着を用いた積極的な理学療法が実施できたことは、歩行能力の再獲得において重要であったと考えられる<sup>11)</sup>。また、本症例は化膿性脊椎炎の治療に伴発した深部静脈血栓症により、中断と再開を繰り返しながら理学療法を進める必要があった。それでも安全で高い効果を得られたのは、単純に早期から理学療法を実施するだけでなく、各科との連携による慎重な安全管理下で理学療法を実施することが徹底ができていたからだと考えられる<sup>12)</sup>。また、当院における急性期理学療法に次いで速やかに回復期病院へ転院できたことは、実用的な歩行の再獲得という観点で重要であったと思われ、回復期病床、外来通院と継続して理学療法を提供できることは、本症例のように歩行を再獲得するまで長い期間を要する症例にとってはとりわけ重要と思われた。

## 結 語

胸椎化膿性脊椎炎による両下肢完全運動麻痺後に、自

立歩行を再獲得した症例を経験した。複数の診療科により確定診断がなされ、早期の観血的治療が選択された。他診療科との連携により慎重な安全管理の下で、早期より理学療法を実施し、円滑な離床が可能となり、回復期病院との円滑な連携により継続的な支援が実現でき、歩行の再獲得に至った。

## 文 献

- 1) 石井清一, 平澤泰介: 標準整形外科学(第8版). 鳥巢岳彦, 他(編). 医学書院, 2002, pp168-173.
- 2) 井上 玄, 高橋和久: 化膿性脊椎炎. 検査と技術. 2012; 40: 172-175.
- 3) Kulowski J: Pyogenic Osteomyelitis of the Spine. J Bone Joint Surg. 1936; 18: 343-364.
- 4) Griffiths HE, Jones DM, et al.: Pyogenic Infection of the Spine. J. Bone Joint Surg. 1971; 53: 383-391.
- 5) Eismont FJ, Bohlman HH, et al.: Pyogenic and Functional Vertebral Osteomyelitis with Paralysis. J Bone Joint Surg. 1983; 65: 19-29.
- 6) 中嶋秀明, 内田研造・他: 化膿性脊椎炎のMRIによる病期分類と治療成績. 骨・関節・靭帯. 2003; 16: 623-629.
- 7) 尾又弘晃, 西山嘉信・他: 当院における化膿性脊椎炎100例の検討. 昭和医学会誌. 2012; 72: 615-619.
- 8) 塚本正紹, 古市 格・他: 当院における化膿性脊椎炎の検討. 整形外科と災害外科. 2011; 60: 671-674.
- 9) 池田光正, 上田広信・他: 最近3年間における化膿性脊椎炎の治療成績(2007年から2009年). 日本骨・関節感染症学会雑誌. 2011; 24: 83-85.
- 10) 西迫 尚, 清水剛治・他: 化膿性椎体椎間板炎入院症例の検討. 日本外科感染症学会雑誌. 2013; 10: 656.
- 11) 松永大輔, 山本明寛・他: 化膿性脊椎炎患者に対する運動療法介入の効果の検討～病前ADLまで改善した2症例～. 静岡県理学療法士会学術誌. 2009; 18: 120.
- 12) 佐々木麻巳子: 脊髄麻痺をきたしたMRSA化膿性脊椎炎の治療経験—理学療法士の立場から—. 鐘紡記念病院誌. 2000; 16: 57-60.
- 13) 吉井秀仁, 橋本孝治: 胸椎化膿性脊椎炎を発症後長期間経過後に歩行能力が再獲得できた一症例. 岐阜県理学療法士会学術会誌. 2014; 18: 16-17.
- 14) 増野雄一: 化膿性脊椎炎により下肢麻痺を呈した症例の理学療法. 理学療法えひめ. 2004; 18: 72-73.
- 15) 埴 朝美: 化膿性脊椎炎により両下肢不全麻痺を呈し、予後不良で歩行困難とされた一症例. 理学療法いばらき. 2005; 9: 59.
- 16) 米田稔彦: 図解 理学療法技術ガイド. 理学療法臨床の場で必ず役立つ実践のすべて. 石川 齊, 武富 由雄(編). 文光堂, 1997, pp814-821.
- 17) 永田見生, 佐藤公昭・他: 化膿性脊椎炎の治療戦略. 脊椎脊髄ジャーナル. 2002; 15: 739-744.
- 18) 橋爪 洋, 玉置哲也・他: 化膿性脊椎炎78例の検討. 臨床整形外科. 2003; 38: 571-576.