

東邦大学学術リポジトリ

Toho University Academic Repository

タイトル	第143回東邦医学会例会内東邦大学医療センター大森病院CPC:肺転移による呼吸困難を契機に発見された巨大精巣腫瘍の1例
別タイトル	Case records (clinico pathological conference) of the Toho University Omori Medical Center in the 143rd Regular Meeting of the Medical Society of Toho University: A man with giant testicular tumor reported dyspnea due to pulmonary metastasis
作成者(著者)	中島, 陽太 / 石渡, 誉郎 / 稲葉, 崇 / 鈴木, 秀明 / 館田, 一博 / 中島, 耕一 / 三上, 哲夫 / 澁谷, 和俊 / 名取, 一彦
公開者	東邦大学医学会
発行日	2015.03
ISSN	00408670
掲載情報	東邦医学会雑誌. 62(1). p.16 23.
資料種別	学術雑誌論文
内容記述	症例
著者版フラグ	publisher
JaLCDOI	info:doi/10.14994/tohoigaku.62.16
メタデータのURL	https://mylibrary.toho.u.ac.jp/webopac/TD14427769

症 例

肺転移による呼吸困難を契機に発見された巨大精巣腫瘍の1例

中島 陽太¹⁾ 石渡 誉郎^{2)*} 稲葉 崇³⁾
 鈴木 秀明⁴⁾ 舘田 一博⁵⁾ 中島 耕一¹⁾
 三上 哲夫⁶⁾ 澁谷 和俊²⁾ 名取 一彦⁷⁾

¹⁾東邦大学医学部泌尿器科学講座 (大森)

²⁾東邦大学医学部病院病理学講座 (大森)

³⁾東邦大学医療センター大森病院教育企画管理部 (初期研修)

⁴⁾東邦大学医学部放射線医学講座 (大森)

⁵⁾東邦大学医学部微生物・感染症学講座

⁶⁾東邦大学医学部病理学講座

⁷⁾東邦大学医学部内科学講座血液腫瘍学分野

要約：平成26年2月12日、東邦大学医療センター大森病院と東邦大学医学会との共同で開催された第143回東邦医学会、臨床・病理カンファレンス (clinico-pathological conference : CPC), において提示された症例の概要ならびに討論を要約した。

症例は40歳男性。死亡6年前から無痛性陰嚢腫大を自覚していた。3日前に呼吸困難を主訴に受診。右精巣腫瘍の肺転移との診断で加療されたが、急速な呼吸不全の進行により永眠した。系統的病理解剖にて右精巣原発のセミノーマの肺、右心房および腹腔内リンパ節転移と診断された。直接の死因として、直径5 cmに及ぶ右心房内壁着腫瘍塞栓による静脈低還流、心拍出量低下および肺転移巣による低酸素血症が推定された。討論終了後、症例提示者より精巣腫瘍の疫学、診断および治療について概説した。

東邦医学会誌 62(1) : 16-23, 2015

臨床経過

40歳男性。特記すべき既往歴、家族歴、喫煙歴、アレルギー歴なし。6年前から無痛性右陰嚢腫大を自覚していたが放置していた。2カ月前より咳嗽、呼吸困難、食欲低下を自覚と共に10 kgの体重減少があった。死亡する3日前、体重減少および呼吸困難感を主訴に東邦大学医療センター大森病院総合診療内科受診。初診時身体所見は次の通り。体温36.4℃、血圧106/83 mmHg、脈拍120 bpm、動脈血酸素飽和度96% (酸素2 l/min 投与下)。嗝声を認め、胸部聴診上両側肺野における呼吸音が減弱していた。右精巣は手拳大に腫脹しており、圧痛はなかったが硬結を触れ

た。初診時採血所見として白血球数 white blood cell (WBC) 26700 / μ l, C-reactive protein (CRP) : 7.0 mg/dl と炎症反応があり、精巣腫瘍のマーカーである human-chorionic gonadotropin (hCG) : 2.952 IU/l と lactate dehydrogenase (LDH) : 6068 IU/l が高値を認め、 α -fetoprotein (AFP) は 6.2 ng/ml と正常範囲内であった。胸腹部の単純 computed tomography (CT) では右精巣の著明な腫大 (図1) と、両上肺野の占拠性病変 (図2) を認めた。以上より右精巣腫瘍、肺転移による呼吸苦、低酸素血症と診断し、緊急入院となった。本人および家族に告知し、ステロイド剤、鎮痛薬投与を開始。化学療法導入を検討したが、全身状態不良であり施行は不可能と判断した。自覚症状には改善を認

1, 2, 3, 4, 7) 〒143-8541 東京都大田区大森西 6-11-1

5, 6) 〒143-8540 東京都大田区大森西 5-21-16

*Corresponding Author: tel: 03 (3762) 4151

e-mail: t-ishiwatari@med.toho-u.ac.jp

受付：2014年12月15日、受理：2015年1月27日

東邦医学会雑誌 第62巻第1号、2015年3月1日

ISSN 0040-8670, CODEN: TOIZAG

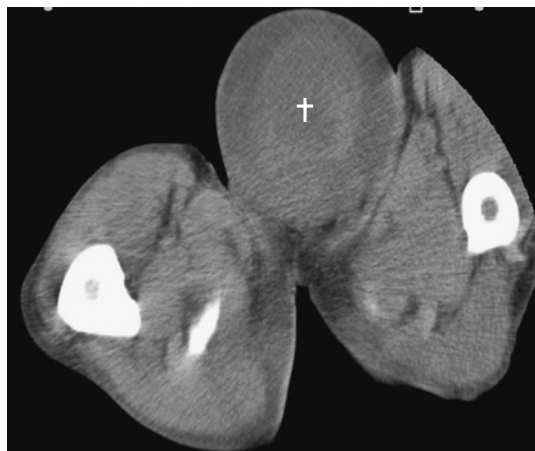


図1 来院時腹部骨盤部単純 computed tomography (CT)
右陰嚢内に 15 cm 大の結節性病変 (+) を認める。

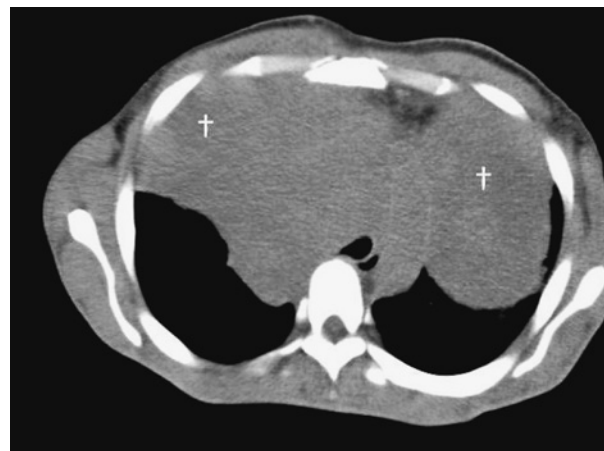

図2 来院時胸部単純 computed tomography (CT)
両側胸腔内に長径 18 cm 大の結節性病変 (+) を認める。

めたが、呼吸状態が悪化し永眠となった。

討 論

名取：これから大森病院の clinico-pathological conference (CPC) を始めます。本日の主題は『肺転移による呼吸困難を契機に発見された巨大精巣腫瘍の1例』、担当主科は泌尿器科です。

中島 (陽)：この症例の要点は、次の通りです。40歳の男性、既往歴なし、主訴は受診6年前より自覚した無痛性右陰嚢腫大および2カ月前からの呼吸困難と10kgの体重減少です(臨床経過参照)。

名取：職業歴および教育歴について何か特徴的なことはありますか。

中島 (陽)：特筆すべき事項はありません。

名取：理学所見についての出席者の方からの質問をお願いします。

石渡：頭頸部のむくみや四肢の皮静脈の怒張など、静脈血の還流障害を示唆する所見はいかがでしょうか。

中島 (陽)：四肢の浮腫はなかったのですが、顔は少しむくんでいた感じです。

名取：精巣の腫大が著明ですが、日常生活に支障はなかったのでしょうか。排尿障害はいかがでしょうか。

中島 (陽)：排尿障害はおそらくなかったと思います。日常生活に制限があったと理解していますが、具体的な問題は確認しませんでした。

名取：受診直近の日常生活は、自宅安静と理解してよいですか。

中島 (陽)：はい。

稲葉：呼吸音は、左右とも減弱していたのですね。

中島 (陽)：特に左右差はなく、両方とも減弱していた

ような所見でした。

稲葉：右精巣の透光性は調べられましたか。

中島 (耕)：透光性はありませんでした。

名取：ありがとうございます。続いて、初診時の採血所見をまとめてください。

中島 (陽)：WBCが26700/μl、CRPが7mg/dlと急性炎症の指標が上昇、LDHが6068IU/l、alkaline phosphatase (ALP)が482IU/lと著明に高値でした。腫瘍マーカーに関しては、hCG、carcinoembryonic antigen、neuron specific enolase、およびsialyl Lewis xの上昇を認めました。AFPは基準値範囲内でした。

名取：ありがとうございます。hCG上昇に関する解釈を開かせてください。

中島 (陽)：hCG 2.952IU/mlというのは著明な高値というわけではありませんが、正常範囲よりは少し高い程度です。

名取：ありがとうございます。自分の専門である血液学の立場でこれまでの所見を考察すると、30歳以上の精巣腫瘍に関する鑑別診断としてリンパ腫の可能性を否定できません。精巣腫瘍では、悪性リンパ腫の頻度が高く、慢性リンパ球性白血病(chronic lymphocytic leukemia: CLL)が続きます。節外リンパ腫の中でも非常に治療が困難な症例が少なくありません。

ところで、LDHの6068IU/lという値は極めて高い値ですが、これについてはどのようにお考えですか。

中島 (陽)：おっしゃるとおり、LDH 6068IU/lというのはかなりの高値です。現在、精巣腫瘍の予後判定で標準的に用いられるInternational germ cell consensus classification (IGCC分類)の中では、LDH高値が予後不良因子の1つとされています。

名取：ありがとうございました。画像の供覧をお願いし

ます。

中島 (陽)：初診時，坐骨棘レベル (図1) と胸部 (図2) の単純CTです。

鈴木：この精巣腫瘍は多房性であり奇形腫を第一に考えました。しかし，腫瘍マーカーの所見とは適合しません。

中島 (陽)：末梢血の腫瘍マーカーの所見からは，セミノーマ以外の胚細胞系腫瘍が少し疑わしいと考えていました。この後，呼吸苦で当院受診となりました。肺転移をきたした精巣腫瘍と診断し，本人およびご家族に告知後，ステロイド剤および鎮痛剤の投与を開始しました。化学療法は断念しました。治療開始直後には，一時的な自覚症状の改善をみましたが，呼吸機能は悪化に転じ，入院3日後に死亡を確認しました。

名取：ステロイドは，ソル・メドロール® (Pfizer Inc, New York, NY, USA)，プレドニン® [塩野義製薬 (株)，大阪] どちらでしょうか。

中島 (陽)：プレドニン®です。10 mg の1日1回投与だったと思います。

名取：鎮痛薬と書いてありますが，痛みの性状はどのようなものですか。あるいは，鎮静を目的とした投与ですか。

中島 (陽)：鎮静目的ではありません。呼吸苦を最も強く訴えていましたが，身の置き所のない痛みの症状もありました。

名取：挿管は望まれなかったのですね。

中島 (陽)：そうです。

舘田：的外れかもしれませんが，入院して急激に進行する呼吸不全という形で，それが腫瘍だけで説明できるのかどうかということがあると思います。あるいは，急激な呼吸不全ですから，肺炎の合併であるとか，間質性肺炎，薬剤性肺炎，あるいは腫瘍の増大に伴う閉塞など，そういう可能性は考えられないでしょうか。

中島 (陽)：肺野条件のCTでは，明らかに肺炎という像は認められませんでした。

鈴木：CT画像では，転移により腫大したリンパ節によって気管がかなり圧迫されている状態で，呼吸困難や窒息の原因にもなりうると判断されます。

名取：それでは，気道の狭窄音などはなかったですか。

中島 (陽)：確認されていません。

舘田：呼吸不全でCO₂ナルコーシスのような状態はありましたか。

中島 (陽)：CO₂の貯留を示唆する所見はありません。

名取：これから精巣腫瘍についての一般例を先生にお話しさせていただきます。

中島 (陽)：精巣腫瘍は，青壮年期の男性に最も頻繁に発生するが，通常は治癒可能です。大半の精巣腫瘍は胚細胞腫瘍です。治療計画を決定するにあたって胚細胞腫瘍は予後および治療のアルゴリズムが異なるためセミノーマと

非セミノーマに大別されています。前者の場合には，すべての病期を含めて治癒率は90%を超えます。また，早期の場合はセミノーマも非セミノーマともに治癒率は100%近いと報告されています。好発転移臓器としてリンパ節，肺，骨，肝臓，脳が知られています。巨大精巣腫瘍は，正常の20倍相当，400 g以上の腫瘍と定義されています。巨大化の原因として，先ほど申し上げましたが，羞恥心による医療機関の受診の遅れや重症感の欠如が指摘されています。

本例は，hCGが高値であったことから非セミノーマと推定し，予後因子としてLDHが正常上限の10倍以上であったことから，予後不良群と評価しました。

病理解剖で明確にして頂きたいことは次の二つです。

①原発巣の病理診断，②転移の有無とその広がり。

鈴木：画像から原発巣は多房性腫瘍と判断しました。病理学的には単一組織型か混合組織型のいずれであったのかをご教授頂ければ幸いです。

中島 (耕)：受診時の患者さんの年齢は好発年齢から外れているので，先ほど名取先生の指摘通り悪性リンパ腫も考えます。ただ陰嚢腫大が，患者さんの訴えの通り5年前からだとするれば，精巣胚細胞腫瘍を第一に考えます。

AFPはセミノーマだと絶対上がりませんが，本例のように巨大で好発年齢を過ぎている場合は，精母細胞性であっても純粋なセミノーマというのは可能性は低いと考えました。マーカーが一定のパターンを取っていないことから，他成分が混ざっていることを考えました。

病理解剖所見

1. 各臓器の所見

症例は40歳，男性の病死 (内因子) 例。患者死亡後，担当医から患者家族に対して病理解剖ならびに組織の教育・研究目的の使用に関して説明を実施し同意を得たのち，系統的な全身解剖 (頭部を除く) に供した。

病理解剖は死亡後2時間27分に開始された。患者の身長は160 cm，体重51.5 kg，栄養状態は良好であった。視診上，右陰嚢は鵝卵大に腫大しており，弾性硬の結節を触知した。その他特記すべき所見はない。各臓器ごとの病理解剖所見を以下に記す。

右精巣 (852 g)：肉眼的に右陰嚢内に150×120×10 mm大，852 gの腫瘍を認めた。剖面は灰白色調，充実性，分葉状で地図状ないし斑状の壊死を伴う。点状の出血をみるものの，ごく軽度である (図3)。陰嚢皮膚との癒着はごく軽度であった。組織学的には異型細胞がシート状に増殖している。個々の細胞は核小体明瞭の類円形から多角形腫大核を有する。背景にリンパ球の炎症細胞浸潤をみる (図4)。以上の所見はセミノーマに相当する。縦隔リンパ節 (10 mm大，3個) および腹腔内リンパ節1個 (50 mm大) に

転移。

肺（左/右：956 g/1420 g）：左肺上葉に80×65×55 mm大、左S9と横隔膜に連続している30×25×20 mm大、ならびに右肺上葉に340×200×110 mm大の結節性病変を認めた。剖面では結節性病変は白色から黄白色調、充実性。結節性病変の辺縁は分葉状を示す（図5）。組織学的には核小体明瞭の類円形腫大核を有する異型細胞がシート状に配列しており、セミノーマの転移に相当する。両側肺下葉、

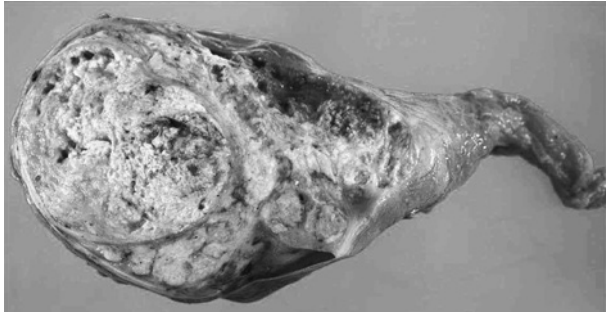


図3 右精巣腫瘍，剖面

右陰嚢内に重量852 g、150×90×75 mm大、灰白色から黄白色調、充実性、隔壁によって分画されている結節性病変を認める。斑状ないし地図状の壊死を広範囲に認め、一部に出血を伴う。

肺動脈の一部に血栓塞栓を認める。また、肺胞の一部で気腔内に浸出液を認める。浸出液が存在しない気腔内ではヘモジデリンを貪食した泡沫細胞を認める。

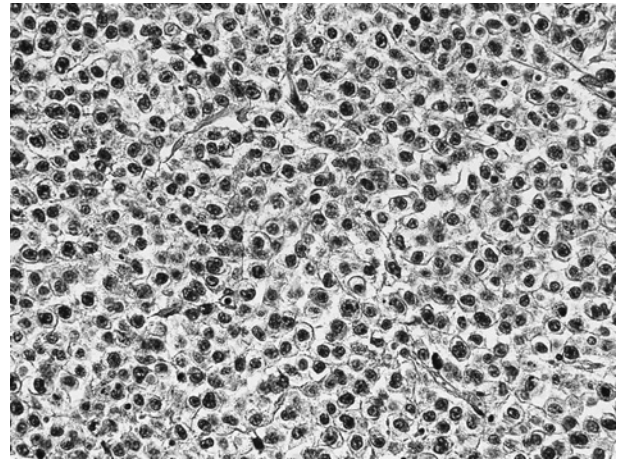


図4 右精巣腫瘍組織（Hematoxylin-Eosin 染色，対物40倍）組織学的に結節性病変は線維性被膜に覆われており、隔壁により分画されている。広範囲な壊死を認め、異型細胞の増殖巣を散見する。異型細胞の髓様増殖部位を写真に示す。個々の細胞は核小体明瞭の類円形～多角形核と淡明な胞体を有する。小型リンパ球を主体とする軽度炎症細胞浸潤を伴う。

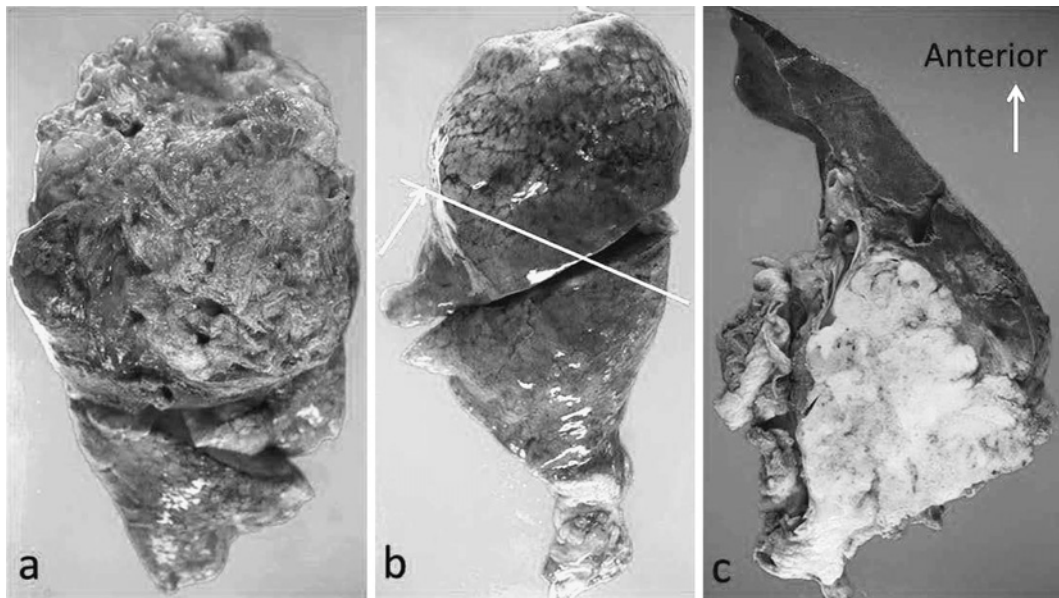


図5 a 右肺側面，b 左肺側面，c 左肺水平断

a：右肺重量1420 g。上葉に340×200×110 mm大の結節性病変を認めた。結節性病変と壁側胸膜の癒着は高度であり、用手での剥離は困難であった。

b：左肺重量956 g。左肺上葉に80×65×55 mm大の結節性病変ならびにS9と横隔膜に連続している30×25×20 mm大の結節性病変も認めた。水平断を加え、剖面を観察した（白線の高さにおける剖面をcで提示）。

c：剖面では、結節性病変は白色から黄白色調、充実性。結節性病変の辺縁は分葉状であり、周囲組織との境界は明瞭である。

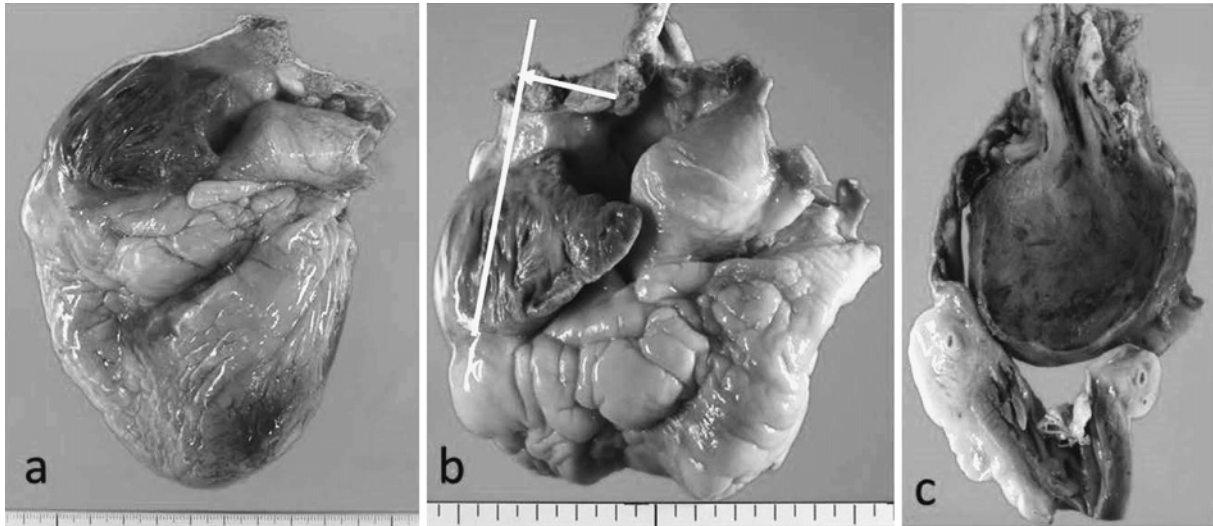


図6 a, b 心臓腹側, c 上大静脈および右心房の剖面 (bの白線)

a, b: 重量 408 g 右心房の内腔を充満する腫瘍塞栓 (重量 53 g, 50×40×40 mm 大) により右心耳の膨隆, 拡大を来す.
c: bの白線に沿った剖面を左心室側より観察した面. 腫瘍塞栓は褐色調で, 一部に白色調の部位を認める. 心房壁との付着部をみる.

心 (408 g): 肉眼的に表面は灰白色調, 平滑. 心尖部は鋭. 左心室壁厚は 17 mm, 右室壁厚 4 mm. 剖面では右心房の内腔を充満するように灰白色から褐色調の結節性病変を認めた (図6). 結節性病変の重量は 53 g, 50 mm 大であった. 組織学的には凝血塊中に核小体明瞭の類円形腫大核を有する異型細胞がシート状に配列しており, セミノーマの転移に相当する.

肝 (940 g): 表面は平滑で辺縁はおおむね鋭. 剖面は褐色調. 組織学的にはうっ血.

腎 (左/右: 194 g/188 g): 表面は灰白色調, 平滑で剖面は若干膨隆. 組織学的にうっ血.

脾 (84 g): 表面は平滑で被膜に若干, 襞の形成. 組織学的には軽度のうっ血.

脾: 組織学的に小葉間および小葉内に軽度の線維化.

胆嚢: 肉眼的に粘膜は緑褐色調, 網状. 組織学的には間質にごく軽度のリンパ球浸潤.

食道: 特記すべき所見を認めない.

胃: 特記すべき所見を認めない.

十二指腸: 特記すべき所見を認めない.

結腸: 特記すべき所見を認めない.

骨髓: 肉眼的には赤色髓の均一な広がりを見る. 組織学的には赤芽球系優位の過形成性骨髓.

前立腺: 肉眼的にはクルミ大. 組織学的には過形成性の腺管.

膀胱: 粘膜の一部に点状出血.

外表に特記すべき所見を認めない.

体格中等大, 栄養状態普通 (身長 160 cm, 体重 51.5 kg).

2. 病態の要約

右陰嚢内の原発巣に絨毛癌や胎児性癌を示唆する所見は指摘できず, セミノーマの成分のみを認めた.

両側肺上葉は転移巣, 肺動脈内腫瘍塞栓およびうっ血水腫を, また右心房内腔を充満するように壁着腫瘍塞栓を認めた. 死因は, 右心房内壁着腫瘍塞栓による心拍出量の低下, 肺動脈腫瘍塞栓による換気血流不均衡, ならびに肺転移巣によるコンプライアンスの低下により, 低酸素血症が惹起されたと推定した (図7).

3. 病理解剖診断

1) 主病変

- ①セミノーマ, 右精巣, 150×120×10 mm 大, 852 g.
転移: 肺 (両側, 胸壁軟部組織, 右第四肋骨骨膜), 心 (右心房内壁着腫瘍塞栓), 縦隔内臓器 (右主気管支), 縦隔リンパ節 (10 mm 大, 3個), 腹腔内リンパ節 1個 (50 mm 大)

- ② (1) 肺うっ血水腫 (左 956 g/右 1420 g)
(2) 肺動脈血栓塞栓肺 (両側肺下葉末梢)

2) 副病変

- ①求心性左心肥大, 軽度 (408 g, 左心室壁厚 17 mm)
②肝, 褐色萎縮 (940 g)
③腎, 混濁腫脹 (左 194 g/右 188 g)
④脾線維化, 小葉間および小葉内
⑤過形成性骨髓, 赤芽球系優位
⑥左精巣萎縮
⑦前立腺結節性過形成, 軽度
⑧出血性膀胱炎

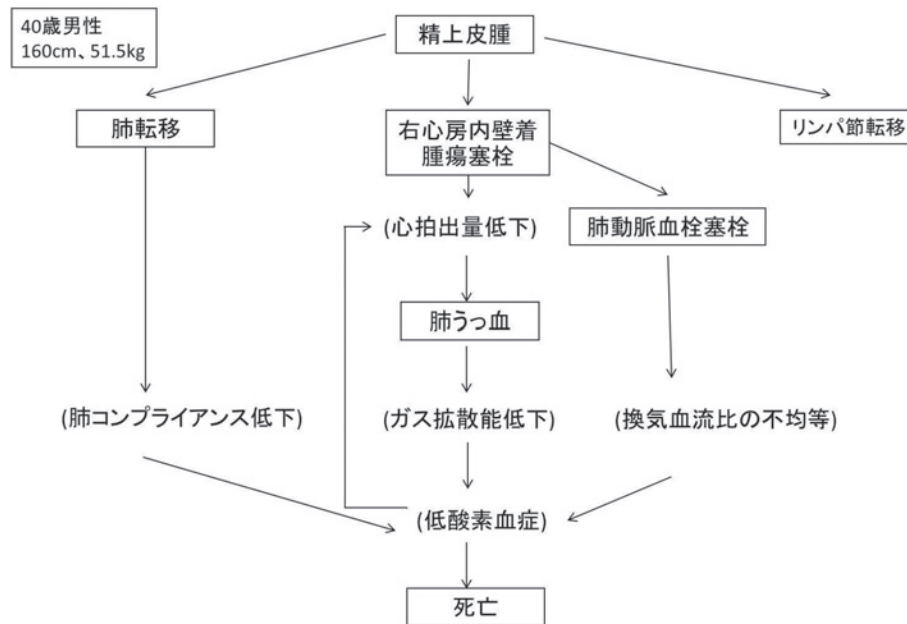


図7 病態フローチャート

精上皮腫が右心房内に壁着腫瘍塞栓を形成し静脈還流が減少した。後負荷の増大により肺うっ血となりガス拡散能が低下した。また巨大な肺転移により肺のコンプライアンスが低下し、肺動脈血栓塞栓が換気血流比の不均等を引き起こした。この結果生じた低酸素血症が直接の死因と推定された。

⑨開頭せず

⑩体格中等大、栄養状態普通（身長 160 cm、体重 51.5 kg）

質疑応答

中島（陽）：先ほど申し上げたとおり、われわれは非セミノーマを考えていたので、均一なセミノーマとの診断に少し驚きました。また、明らかな実質臓器への転移がなかったということも興味深く拝聴しました。

名取：心臓にあれだけの腫瘤を形成していて、腫瘍塞栓などはなかったのでしょうか。肺動脈に血栓症があったとおっしゃっていましたが、ある部位は腫瘍塞栓であったというような可能性はなかったのでしょうか。

石渡：右心房内腔の腫瘍塞栓は凝血塊が主体でした。

名取：心臓の中に浸潤しているのは、被膜に覆われてその周りに血栓がついているというような状態ですか。原発の精巣も、いろいろ分かれていて、放射線科の先生が「多房性のように見えた」とおっしゃっていました。実際、心臓に転移した腫瘍は、被膜をつくっていたのでしょうか。

石渡：結節性病変は線維性隔壁により分画されていましたが、嚢胞性病変ではなく充実性病変です。

名取：中島（耕）先生に1つ質問させてください。あれだけ近傍に腫瘤があるので骨盤内の臓器、大腸も含め、前立腺、あるいは膀胱への言及もあるかなと思ったのですが、

そちらのほうに直接浸潤するよりは、やはり肺が好発転移部位でしょうか。

中島（耕）：精巣腫瘍の転移巣の頻度としては、骨盤内の他臓器転移はあまりなく、基本的にはリンパ節です。ですから、今回も右心房の中ということなので、血流の中を腫瘍細胞がどのように心臓に転移したのかというのは少し不思議に思っています。

石渡：剖検時、下大静脈や門脈などを検索しましたが、腫瘍塞栓を認めませんでした。右心房から上大静脈にかけて塞栓が形成されており、おそらく肺の転移巣由来なのではないかと考えています。

名取：肺の転移巣部は接して、直接浸潤ということですか。それとも、そこから播種した、血管から心臓の中に進展していったということですか。

石渡：証明は困難ですが、それも予想されます。

名取：これは少し驚くような話で、まさか心臓の話になるとは、というところです。

館田：今回、血栓形成が死因につながったわけですが、振り返ってみて、凝固系などの異常を疑うようなことはありませんでしたか。それを防ぐことができなかったのか、あるいは、そういうヒントがなかったのかどうかはいかがですか。

中島（陽）：経過が短かったのでそこまで精査できませんでした。凝固系に関しては、血小板はそんなに下がって

いませんでしたし、あまり精査していませんでした。

名取：鈴木先生、これはかなり無理な相談ですが、この病理の情報から、心臓の中を改めて見てみることで、何か見いだせる可能性はありますか。

鈴木：単純CTしか撮っていないので詳細は分かりません。右肺の腫瘍と、心臓は境界不明瞭になっていて、心膜浸潤程度ならあるかもしれないと考えられます。心房内にも腫瘍があるというのは単純CTでは判断できないと思います。大血管も圧迫しているようなので、もし全身状態が許したら造影CTも行っておいたほうがよかったと思います。ただし予後には変わりはありません。

名取：何かほかにございますか。極めてまれな症例です。まさかこのような話になるとは思ってもいませんでした。

セミノーマというのは、大きくなれば細胞の形がどんどん不均一になるのですか。

中島 (耕)：CT 所見から細胞の形までは分かりません。

名取：先ほどから、800 g とか 31 cm とかいろいろな数値が出てきていますが、大きくなるとだんだん不均一な細胞形になるのでしょうか。

中島 (耕)：CT で精巣まで撮ることはあまりないです。今回はたまたま全身状態が悪かったから、撮ったときに精巣まで範囲に入ったのでしょうか、泌尿器科医としては画像うんぬんではなく組織のほうが大事なものですから、いかに早く摘出するかを考えます。何年か前にわれわれは巨大精巣腫瘍について報告しておりますが、この症例でも精巣腫瘍に対して画像検査は施行しませんでした。

名取：ありがとうございます。最後に澁谷先生に総括していただきます。

澁谷：中島先生が考察されているとおり、この症例はリンパ節転移です。特に、この人は縦隔リンパ節に転移をして、それから肺に直達浸潤、一部は胸壁に入っていると思います。ですから、なぜ直接血行性の転移ではないかという、肺の病変がそれぞれ1カ所、もし血行性に行くならば、これだけの時間でありますから、非連続的な複数の病変があってもいいはずですが、それが1カ所しかない。これらの変化は、腫瘍細胞がリンパ節に転移をして、そこから直接、結合組織あるいは胸膜に行って、肺の実質へ広がっていったことを示しています。

その中で、上大静脈を侵襲して血管内腔に入ったものは、有茎性の結節、ポリープ状の結節として、右心房腔内を置換するような形になった。これはリターンが悪いのだろうなと思っていましたが、患者は適応してしまっているようです。あまり激しい上大静脈症候群の所見がなかったということです。ですから、このような適応もあるのだなということ、また少し驚いています。

原発巣は純粋なセミノーマの形でした。死亡の原因は心不全です。肺うっ血水腫はおそらく、多くの輸液を入れな

いで、比較的ドライでコントロールされたと思うので、胸の音そのものは非常にきれいな状態で、胸部聴診上、目立った所見がなかったことが予想されます。

名取：ありがとうございます。これで第1回目の東邦医学会との合同の大森病院CPCを終わりたいと思います。

疾患に関する解説 精巣胚細胞性腫瘍について⁴⁾

1. 疫学

本邦における人口10万対年齢調整発生率は1~2人である。発生リスクを高める因子として停留精巣、精巣腫瘍の家族歴(兄弟間のリスクが高く、親子間がこれに次ぐ)、対側精巣での精巣腫瘍発生が知られている。一般的に巨大精巣腫瘍とは腫瘍重量400 g以上とされており、本邦では最大8000 gの症例が報告されている⁵⁾。

2. 症状

無痛性陰嚢腫大が典型的な症状とされているが、腫瘍内に炎症や出血を生じた場合は痛みを伴う。有痛性精巣腫瘍の頻度は約10%である。

3. 局在診断

触診では固く腫大した陰嚢内容を触知する。表在超音波ならびにMRIが有用である。針生検は癌細胞散布の危険性があるため禁忌。

腫瘍マーカーとしてはAFP、hCG、LDHが重要である。AFPは卵黄嚢腫瘍、胎児性癌、未熟奇形腫で産生されるがセミノーマでは産生されない。hCGは絨毛癌、胎児性癌、セミノーマの一部で産生される。LDHは診断的な特異性は低いが、IGCC分類の必須項目である。

4. 病期診断

精巣腫瘍と考えた場合、まず高位精巣摘除術を施行し、病理組織型を診断する。CTにて転移巣の有無を確認する。臨床病期の決定を行う。

5. 治療

1) 病期I: 複数の選択肢があるものの、いずれの方法でも適切に管理されれば最終的な治癒率は100%とされている。

セミノーマ: 高位精巣摘除後、追加治療なしで嚴重に経過観察する方法と、予防的放射線療法がある。

非セミノーマ: サーベイランス、術後化学療法および後腹膜リンパ節郭清がある。

2) 病期II

セミノーマ: 後腹膜リンパ節転移の長径が20 mm以下の場合には放射線照射、20~50 mmでは化学療法または放射線照射、50 mmを越える場合は化学療法が選択される。

非セミノーマ: 腫瘍マーカーが基準値内で後腹膜リンパ節径が20 mm以下であれば後腹膜リンパ節郭清。腫瘍マーカーが基準値以上あるいはリンパ節径20 mmを越える場

合は化学療法.

3) 病期 III

ブレオマイシン, エトポシド, シスプラチンによる BEP 療法が第一選択である.

6. 考察

本症例は長期間放置され, さらに転移巣が特異な浸潤形態をとり致命的となった精巣腫瘍の1例である. 本例は精巣腫瘍の組織型として hCG 軽度高値を示したことから, 当初非セミノーマ, 特に絨毛癌を疑っていたが, 病理解剖の結果, セミノーマの診断となった.

後ろ向きに本例を検討すれば, 緩徐な臨床経過であったこと, 肺に巨大な転移巣が形成されているにも関わらず hCG 値が軽度上昇しているのみであったことはセミノーマとして矛盾しないと考える. ただ, セミノーマとして非典型的なのは, 後腹膜リンパ節転移よりも縦隔リンパ節転移と, この転移からの直接浸潤巣の方が顕著であったこと

である.

しかしながら臨床診断がセミノーマでも非セミノーマでも残念ながら本症例の入院後経過は変わらなかったと考える.

参考文献

- 1) 日本泌尿器科学会, 日本病理学会編: 日本泌尿器科学会病期分類, 泌尿器科・病理精巣腫瘍取扱い規約 (3 版) 109p. 金原出版, 東京, 2005
- 2) The International Germ Cell Cancer Collaborative Group: International germ cell consensus classification: A prognostic factor-based staging system for metastatic germ cell cancers. *J Clin Oncol* **15**: 594-603, 1997
- 3) Ellimoottil C, Quek ML: Giant testicular seminoma. *Urology* **80**: e35-36, 2012
- 4) 日本泌尿器科学会編: 精巣腫瘍診療ガイドライン 2009 年版 75p. 金原出版, 東京, 2009
- 5) 小堀善友, 重原一慶, 天野俊康, ほか: 巨大精巣腫瘍の1例. 長野赤十字病医誌 **18**: 48-50, 2005