

東邦大学学術リポジトリ

Toho University Academic Repository

タイトル	第66回東邦医学会総会特別講演:双胎間輸血症候群における胎児・新生児の心血管障害
別タイトル	66th Annual Meeting of the Medical Society of Toho University Special Lectures: Cardiovascular disorders in twin to twin transfusion syndrome in fetuses and neonates
作成者(著者)	与田, 仁志
公開者	東邦大学医学会
発行日	2013.01
ISSN	00408670
掲載情報	東邦医学会雑誌. 60(1). p.24 31.
資料種別	学術雑誌論文
内容記述	総説
著者版フラグ	publisher
JaLCDOI	info:doi/10.14994/tohoigaku.60.24
メタデータのURL	https://mylibrary.toho-u.ac.jp/webopac/TD00619989

総説

双胎間輸血症候群における胎児・新生児の心血管障害

与田 仁志

東邦大学医学部新生児学講座教授

要約：双胎間輸血症候群 (twin to twin transfusion syndrome : TTTS) は一絨毛膜 (二羊膜性) 双胎でみられる合併症で、胎盤の血管吻合を介した血流の不均衡が引き金となり、受血児・供血児として表現される不均衡双胎となる。胎内では受血児は羊水過多、体重増加、心肥大、胎児水腫など、逆に供血児は胎内で羊水過少、子宮内発育不全などの症状を持つ。循環血液量の減少した供血児では、胎児尿量の減少とともにレニン-アンジオテンシンなどの renin-angiotensin-aldosterone system (RAAS) ホルモンが分泌亢進している。TTTS ではこの供血児の RAAS ホルモンが血管吻合を通じて受血児に移行するため、受血児は循環血液量過多にもかかわらず、RAAS ホルモンが高値となり“矛盾したホルモン環境”となる。こうした、血流不均衡と内分泌環境がとくに受血児の心血管障害の原因となることが判明してきた。本文では典型的な心筋肥大とその病理、肺動脈狭窄などの心奇形への発展過程などについて述べた。これらの児の生命予後や神経学的予後は従来の治療法では決して満足のいくものではなく、予後改善のために近年注目される胎児治療、胎児鏡下胎盤吻合血管レーザー凝固術 (fetoscopic laser photocoagulation : FLP) について紹介した。

東邦医会誌 60(1) : 24-31, 2013

索引用語：双胎間輸血症候群, 受血児, 心筋症, 心奇形, 胎児鏡下胎盤吻合血管レーザー凝固術

双胎間輸血症候群とは

双胎間輸血症候群 (twin to twin transfusion syndrome : TTTS) は一絨毛膜 (二羊膜性) 双胎 (monochorionic diamniotic twin : MD twin) で 10~30% 程度にみられる合併症¹⁻³⁾、その発症には胎盤の血管吻合が不可欠であり、胎盤を介した血流の不均衡により受血児 (recipient)・供血児 (donor) として表現される不均衡双胎が発現する。受血児は胎内では羊水過多、体重増加、心肥大、腔水症 (胎児水腫) など、出生後では多血症、高血圧、多尿、心肥大、胎児水腫の症状がみられ、逆に供血児は胎内で羊水過少、子宮内発育不全など、出生後は貧血、乏尿・腎不全、羊水過少症候群 (肺低形成類縁疾患) などの症状を持つのが典型例である。しかし、TTTS には幅広いスペクトラムがあり、体重差や hemoglobin (Hb) 値差といった古典的な評価法にこだわらず、羊水過多過少の存在する一絨毛膜性

双胎、いわゆる羊水過多過少症候群 (twin oligohydramnios-polyhydramnios sequence : TOPS) という概念が Chescheir & Seeds⁴⁾により提唱された。これにより胎児期から羊水の過多過少をもって診断することが一般的となり、さらに羊水最大深度が 8 cm 以上と 2 cm 以下の羊水過多過少に進展した重症 TTTS を胎内治療の基準からみた、狭義の TTTS として定義することが定着してきた。すなわち、Quintero et al.⁵⁾の TTTS の staging 分類 (Table 1) では、①羊水最大深度が 8 cm 以上と 2 cm 以下の羊水過多過少の存在、②供血児の膀胱が見えない、③胎児血流異常、④胎児水腫の合併、⑤胎内死亡というように重症化を進行度の順に staging を作り、近年進歩した胎盤吻合血管に対する選択的レーザー凝固術における治療開始や治療効果の基準となっている⁶⁾。

Table 1 Quintero staging of twin-to-twin transfusion syndrome.⁵⁾

Stage	Poly/oligohydramnios*	No bladder in donor	CADs †	Hydrops	Death
I	+	-	-	-	-
II	+	+	-	-	-
III	+	+	+	-	-
IV	+	+	+	+	-
V	+	+	+	+	+

*Polyhydramnios, MVP of >8 cm; oligohydramnios, MVP of <2 cm.

†CADs, defined as presence of ≥1 of the following: (1) UA AEDV/REDV, (2) RFDV or (3) PUVF

TTS: twin to twin transfusion syndrome, CADs: critically abnormal Doppler studies, MVP: maximum vertical pocket, UA: umbilical artery, AEDV: absent end-diastolic velocity, REDV: reverse end-diastolic velocity, RFDV: reverse flow in the ductus venosus, PUVF: pulsatile umbilical venous flow

双胎間輸血症候群における血行動態と内分泌環境

近年、TTTSの胎児循環において、供血児から受血児に移行する renin-angiotensin-aldosterone system (RAAS) の意義が注目されている⁷⁾。前述のごとく、TTTSでは受血児・供血児が1つの胎盤を共有し、その吻合血管を介する慢性的な供血児から受血児への血液の移行のため、受血児では容量負荷が進行し、供血児では逆に容量過少となる。受血児の循環血液量は増加し、前負荷が過剰状態となると atrial natriuretic peptide (ANP) や B-type natriuretic peptide (BNP) などのナトリウム利尿ペプチド natriuretic peptide (NP) やエンドセリン1などの分泌が亢進し、尿産生は増加する⁸⁾。一方、循環血液量の減少した供血児では、腎血流量減少にともなう胎児尿量の減少とともに RAAS ホルモンが供血児腎臓で分泌亢進している。TTTSではこの供血児の RAAS ホルモンが血管吻合を通じて受血児に移行するため、受血児は循環血液量過多にもかかわらず、RAAS ホルモンが高値となり“矛盾したホルモン環境：paradoxical RAAS activation”となる。これは“two kidney, one clip” model ともいわれる。この paradoxical RAAS activation により、受血児心臓は前負荷過剰に加えて、RAAS ホルモンやエンドセリン1などによる全身の血管収縮のため、後負荷過剰状態に直面することで血管閉塞性病変や高血圧、心筋症が惹起される。さらに RAAS ホルモンそのものの心筋の線維化・肥厚化作用もあり、胎児心筋症に類似の状態になりうると説明される⁹⁾。このような血行動態や内分泌環境が両児の種々の循環障害の根本にあるとされる (Fig. 1)¹⁰⁾。

双胎間輸血症候群でみられる心合併症

TTTSでは、上記の血行動態を反映して種々の心合併症が発生する。特に、受血児に伴う特徴的な心合併症の存在が注目される。受血児においてはその循環血液量の増加

による容量負荷や高血圧や流出路障害による圧負荷が相互に影響して循環器系の合併症が多い。特に頻度の高いものとして、心筋肥厚、房室弁逆流、持続性肺高血圧症など構造奇形でないものが多い¹¹⁾が、肺動脈弁狭窄に進展している例もあり、重度のものでは手術治療やカテーテル治療が必要で、その成因理由とともに注目されている¹²⁾。供血児では受血児ほどには心合併症は多くないが、体血流低下という血行動態を反映して大動脈發育不良を生じるといふ、Rudolph et al. の flow theory¹³⁾に基づく大動脈縮窄症などの合併症が特徴的である¹⁴⁾。

もともと、双胎では単胎に比べ心疾患合併の頻度が高く、45文献を基にした Bahtiyar et al. の systematic review によれば¹⁵⁾、単胎に比して TTTS 非合併例では6~10倍、TTTS 合併では15~23倍の発生率であるという。病型としては一般的に頻度の高い心室中隔欠損を除くと、受血児の右心系の疾患(肺動脈弁狭窄および肺動脈閉鎖など)が目立つ。このような高頻度の心合併症の原因は推測の域を出ないが、双胎という胎盤奇形が胎児に及ぼす genetic な要因、特に vasucular endothelial growth factors (VEGF) の双胎例における関与の増大が注目される¹⁶⁾とともに、特に TTTS で心疾患が多い理由として、血行動態そのものが心合併症発生のモデルとなる機序を内包している可能性がある。

受血児でみられる心合併症の実際

Fig. 2aは典型的な重症 TTTS の胎児エコー所見である。すなわち、供血児は子宮壁に stuck し、受血児は腹水を伴う胎児水腫を呈している。出生後の全身像も典型的 TTTS 児で、受血児は心拡大、腹水、皮下浮腫が顕著で、供血児は貧血を認めず、臨床的に腎不全と dry lung syndrome を合併していた。Fig. 2b は同症例の胎児心エコーで受血児のものであるが、胎内での受血児の心筋肥厚・内膜増生が顕著で、四腔断面にて三尖弁逆流、僧帽弁逆流が目立つ。

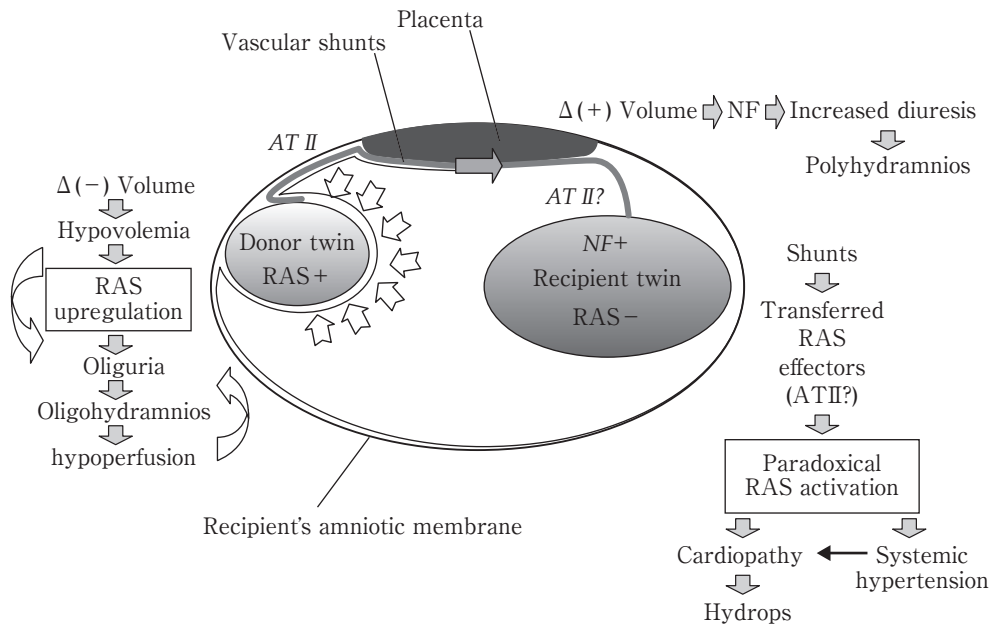


Fig. 1 Cardiac complications in the recipient, in particular the intrauterine hemodynamics of twin-to-twin transfusion syndrome.¹⁰⁾

RAS: renin-angiotensin system, AT II: angiotensin II, NF: natriuretic factor

三尖弁逆流の流速は4.2 m/sで簡易ベルヌーイの式（圧較差=4×流速²）より右室・右房の圧較差は70 mmHgとなり、右心室の収縮期圧が胎児としてはかなり高圧となっていることを証明するものである。出生後の受血児の心エコー図でも、心室壁（心室中隔・左室後壁）の心筋肥厚と心内膜の高輝度所見を認める。

受血児に特徴的な心合併症

1. 心筋肥厚（肥大型心筋症）

われわれの調査では心筋肥厚は胎内期間ないし出生後の検査でTTTSの受血児のほとんどにみられた¹⁷⁾。諸家の報告でも、胎児期にして心筋肥厚は50%前後の高頻度の発生率を示している^{18,19)}。原因として胎児循環血流量増加、高血圧、RAASホルモンによる心筋の線維化・肥厚化作用の影響が考えられる。これら心筋肥厚を伴う受血は出生時の状態が不良な割に高血圧を呈する例が多く、胸部X線ではほとんどが心胸郭比（cardiothoracic ratio: CTR）60%以上の心拡大を示すなどの特徴を有している。心エコー所見では体重別正常心筋壁厚の+2SDを越える心筋肥厚が存在した。左室駆出率は正常なものが多いが、初期の収縮力低下を示すものもあり、これらは収縮力の改善後に心筋肥厚が明瞭化する。心筋肥厚は10日から2カ月の経過で正常化に向かい、可逆的な所見と考えられる¹¹⁾。剖検では、心室後壁や心室中隔の肥厚により心室内腔の狭小化が認められ、病理組織では心筋細胞の肥大が特徴的で、時に心内膜繊維弾性症³⁾や血管中膜肥厚を伴う²⁰⁾（Fig. 3a）。

2. 肺動脈狭窄

受血児の心合併症の頻度としては前述の心筋肥厚や胎児水腫ほど多くはないが特異的に受血児に発生することから心筋肥厚に付随して右室流出路狭窄、肺動脈弁の変性と狭窄が生じるのではないかと推察されている。重症度は様々で重症例ではバルーンによる肺動脈弁切開を要する例もある^{21,22)}。われわれも2例において肺動脈弁バルーン切開術が必要な症例を経験した。TTTS受血児に合併する肺動脈狭窄の発生機序としては、臍動脈の血管抵抗の増加によって受血児の体血管抵抗が増加し、それに伴って動脈管、右室圧が上昇するため、右心室の肥厚、三尖弁逆流、肺動脈狭窄の発生につながる説¹²⁾と胎内で容量負荷が左心系と右心系との血流のバランス違いが特に右心室の肥厚、肺動脈狭窄の発生につながる説²¹⁾がある。頻度は当院では受血児の5%に認めており、その他の報告でも同様な発生頻度である²³⁾。

3. 左室流出路狭窄

肥大型心筋症が顕著な例では右室流出路狭窄とともに左室流出路狭窄も合併することがある。閉塞性肥大型心筋症と同様の血行動態である。肺動脈弁狭窄を合併した自験例において、動脈管結紮術後に容量負荷が軽減されたためにTTTS受血児特有の心筋肥厚がさらに強くなり、左室流出路狭窄まで進展し、プロプラノロールの使用により狭窄が改善した症例を報告した²⁴⁾。

4. 心室瘤と心嚢水

自験例では以下のまれな心合併症を経験した。受血児で

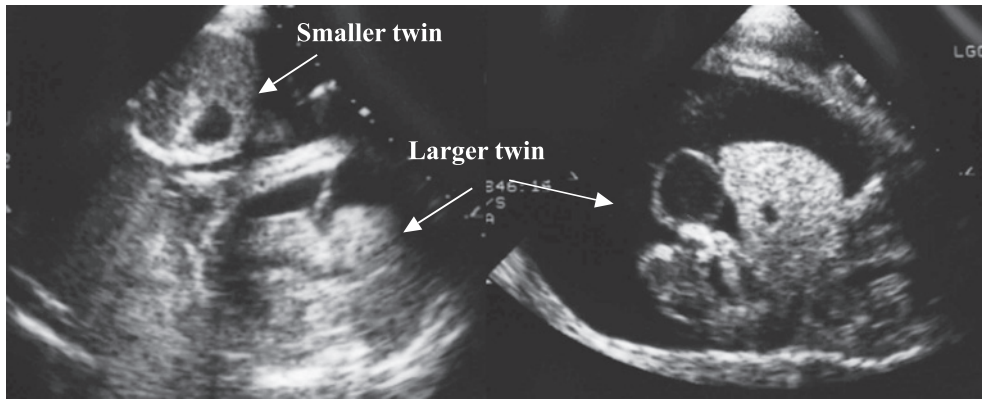


Fig. 2a Fetal sonogram of representative severe twin-to-twin transfusion syndrome. The recipient (larger twin) has polyhydramnios, and the donor (smaller twin) has oligohydramnios. The donor adheres to the uterine wall, and the recipient has fetal hydrops and ascites.

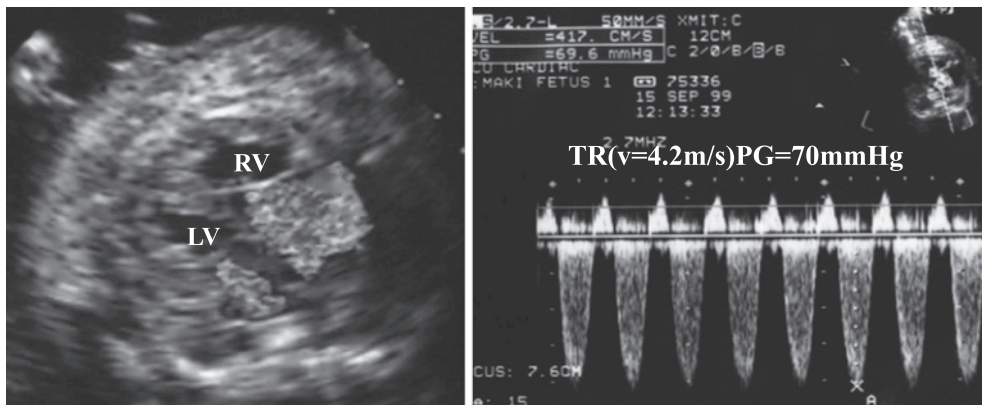


Fig. 2b Fetal echocardiogram of the recipient shown in Fig. 2a. Distinctive myocardial hypertrophy is evident at this fetal stage. A 4-chamber view shows a prominent tricuspid and mitral regurgitation. Tricuspid regurgitation (TR) flow is 4.2 m/s, and according to the standard Bernoulli formula (pressure gradient = $4 \times \text{velocity}^2$) the pressure gradient between the right ventricle (RV) and right atrium (RA) is 70 mmHg, a high RV pressure for a fetus. This is the cause of fetal hydrops in the recipient.

LV: left ventricle

は大量の心嚢水により両側肺が後方に圧排され、心筋肥厚（心室中隔壁 4.5 mm）と右室心尖部と交通性のある心室瘤を有し、その壁は薄く、収縮性に乏しかった。房室弁の逆流は認めなかったが、臍帯動静脈の拡張を伴う臍帯浮腫、胎児腹水、皮下浮腫を合併した胎児水腫であった。剖検が施行され、心嚢液は血性で、右室心尖部は瘤状に 10 mm 突出し、凝血塊が充満していた。心外膜は心室瘤の部分のみ緑褐色に変色し、表面はフィブリンの付着がみられた。瘤は組織学的に心筋の高度の脱落を呈し、線維化が著明であった²⁴⁾。

胎児鏡下胎盤吻合血管レーザー凝固術の 進歩と心合併症

胎内治療としては反復羊水穿刺が妊娠期間の延長を得る

姑息的な治療法であるのに対し、胎盤吻合血管に対する選択的レーザー焼灼術（胎児鏡下胎盤吻合血管レーザー凝固術：foscopic laser photocoagulation：FLP）(Fig. 3b)は現在、限られた施設でしか行うことはできないが、TTTSの原因を絶つ意味で根治術であり、TTTSの予後改善への期待が寄せられる。実際に本邦でも経験が積み、神経学的予後において良好な成績を出している^{25, 26)}。前述した心血管障害について、近年の報告ではFLP治療後も残存し、特に影響を受けやすい受血児の右心系合併症（肺動脈狭窄や機能的肺動脈閉鎖）が多いとされる^{23, 27, 28)}。自験例でも出生後に機能的肺動脈閉鎖を合併した症例を経験し、胎児期より肺動脈逆流と三尖弁逆流により動脈管の血流も左右短絡となる右心系 circular shunt となる報告²⁹⁾と類似していた。また、FLP治療は在胎 16 週以上 26 週未

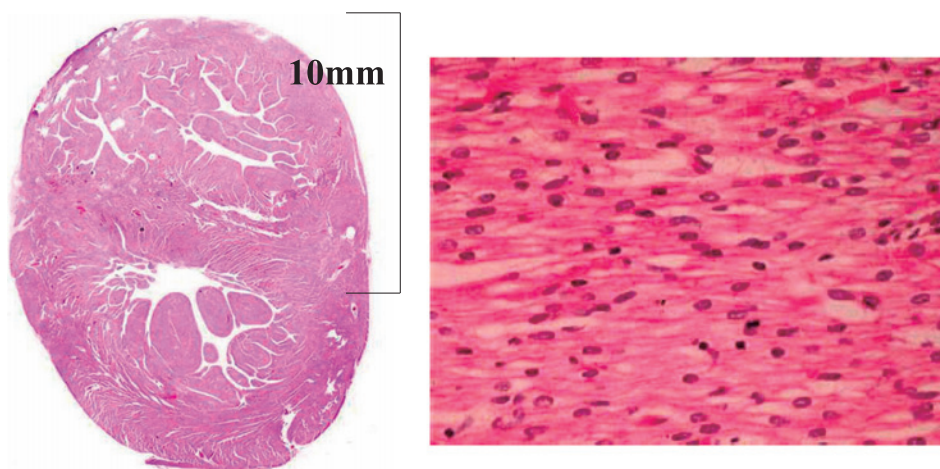


Fig. 3a Myocardial pathology in a recipient. The heart chamber is quite narrow, and gross prominent myocardial hypertrophy is evident. The loupe image shows myocardial hypertrophy in both the left and right heart chambers. Hematoxylin eosin (HE) stain reveals that myocardial cells are well organized, which differs from the disarray that is characteristic of adult hypertrophic cardiomyopathy.

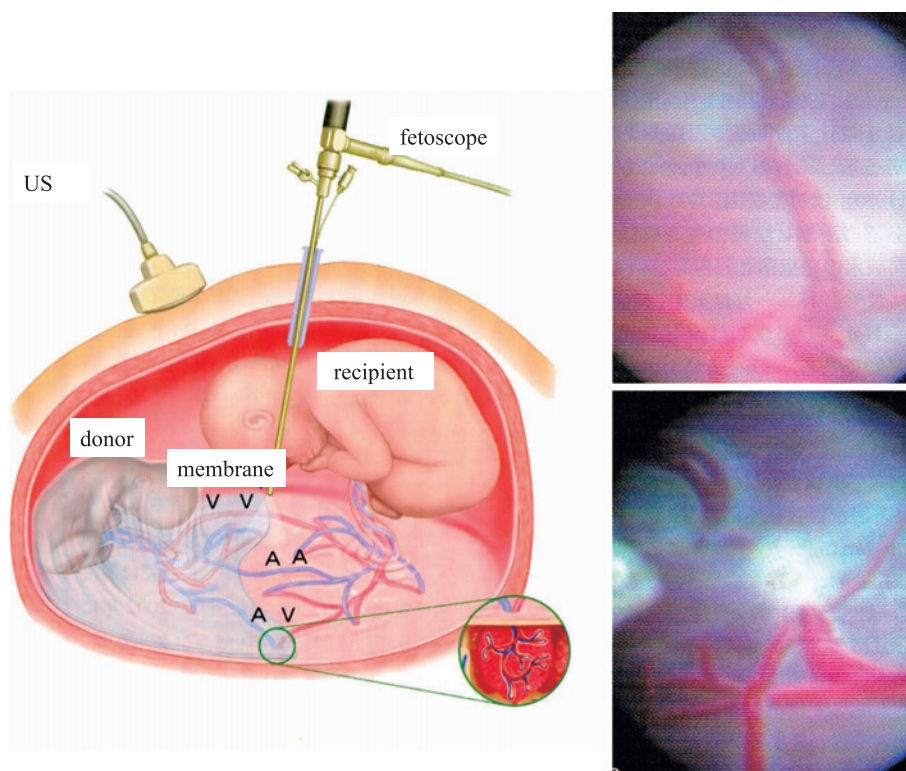


Fig. 3b Fetoscopic laser photocoagulation (FLP). Venous-arterial, venous-venous, and arterial-arterial vascular anastomoses are coagulated by laser under fetoscopic observation. Although FLP can be performed only in certain medical centers, it is a curative treatment.

US: ultrasonography

満の狭義の TTTS の診断が下された例に対して、未破水で羊膜穿破・剥離がなく、切迫早産兆候がなく、胎児奇形

や母体合併症・感染症がないなどの諸条件が満たされた場合に限り実施が考慮される。したがって、それ以外の

TTTS では姑息的な反復羊水穿刺で妊娠を継続し、出生後の管理に委ねられるのが現状であり、出生後の循環管理が持つ意義は依然大きい。また、狭義の TTTS ではないものの twin of abnormal fluid discordance (TAFD) (羊水ポケット 3 cm 以下と 7 cm 以上の組み合わせをみたす MD twin) とよばれる近接した条件をみたすもの³⁰⁾や胎胎における fetofetal transfusion syndrome (FFTS) や古典的な TTTS の存在も無視できず、これらについては同様の血行動態を有するため、出生後の管理に難渋することが予想される。血行動態を十分に理解した循環管理が求められる³¹⁾。

文 献

- 1) Sebire NJ, Snijders RJM, Hughes K, et al: The hidden mortality of monochorionic twin pregnancies. *Br J Obstet Gynaecol* **104**: 1203-1207, 1997
- 2) Lopriore E, Vandenbussche FP, Tiersma ES, et al: Twin-to-twin transfusion syndrome: New perspectives. *J Pediatr* **127**: 675-680, 1995
- 3) Karatza AA, Wolfenden JL, Tylor MJ, et al: Influence of twin-twin transfusion syndrome on fetal cardiovascular structure and function: Prospective case-control study of 136 monochorionic twin pregnancies. *Heart* **88**: 271-277, 2002
- 4) Chescheir NC, Seeds JW: Polyhydramnion and oligohydramnios in twin gestations. *Obstet Gynecol* **71**: 882-884, 1988
- 5) Quintero RA, Morales WJ, Allen MH, et al: Staging of twin-twin transfusion syndrome. *J Perinatol* **19**: 550-555, 1999
- 6) Quintero RA, Morales WJ, Mendoza G, et al: Selective photocoagulation of placental vessels in twin-twin transfusion syndrome. Evolution of a surgical technique. *Obstet Gynecol Surv* **53**: S97-103, 1998
- 7) Mahieu-Caputo D, Meulemans A, Martinovic J, et al: Paradoxical activation of the renin-angiotensin system in twin-twin transfusion syndrome: An explanation for cardiovascular disturbances in the recipient. *Pediatr Res* **58**: 685-688, 2005
- 8) 豊島勝昭, 前野泰樹, 川滝元良, ほか: 循環器内分泌学的評価と心エコー評価に基づく TTTS 受血児の生後循環不全の病態の考察. *日周産期・新生児会誌* **42**: 244, 2006
- 9) 豊島勝昭, 川滝元良, 前野泰樹, ほか: 一絨毛膜性双胎の周産期管理: 一絨毛膜性双胎の胎児・新生児循環の心臓血管内分泌学的検討. *日周産期・新生児会誌* **43**: 999-1003, 2007
- 10) Mahieu-Caputo D, Muller F, Joly D, et al: Pathogenesis of twin-twin transfusion syndrome: The renin-angiotensin system hypothesis. *Fetal Diagn Ther* **16**: 241-244, 2001
- 11) 与田仁志, 川上 義, 鳥 義雄, ほか: 双胎間輸血による受血児の心筋肥厚について一剖検例を含む自験例 7 組の双胎の臨床病理学的考察. *日新生児会誌* **31**: 402-408, 1995
- 12) Zosmer N, Bajoria R, Weiner E, et al: Clinical and echographic features of in utero cardiac dysfunction in the recipient twin in twin-twin transfusion syndrome. *Br Heart J* **72**: 74-79, 1994
- 13) Rudolph AM, Heymann MA, Spitznas U: Hemodynamics considerations in the development of narrowing of the aorta. *Am J Cardiol* **30**: 514-525, 1972
- 14) van den Boom J, Battin M, Hornung T: Twin-twin transfusion

syndrome, coarctation of the aorta and hypoplastic aortic arch: A case series report. *J Paediatr Child Health* **46**: 76-79, 2010

- 15) Bahtiyar MO, Dulay AT, Weeks BP, et al: Prevalence of congenital heart defects in monochorionic/diamniotic twin gestations: A systematic literature review. *J Ultrasound Med* **26**: 1491-1498, 2007
- 16) Evans PW, Wheeler T, Anthony FW, et al: A longitudinal study of maternal serum vascular endothelial growth factor in early pregnancy. *Hum Reprod* **13**: 1057-1062, 1998
- 17) 与田仁志, 遠藤大一, 山本和歌子, ほか: 重症双胎間輸血症候群の胎児心機能を含む胎児情報とその臨床像. *産婦の実際* **53**: 2079-2087, 2004
- 18) Rychik J, Tian Z, Bebbington M, et al: The twin-twin transfusion syndrome: Spectrum of cardiovascular abnormality and development of a cardiovascular score to assess severity of disease. *Am J Obstet Gynecol* **197**: 392.e1-392.e8, 2007
- 19) Michelfelder E, Gottliebson W, Border W, et al: Early manifestations and spectrum of recipient twin cardiomyopathy in twin-twin transfusion syndrome: Relation to Quintero stage. *Ultrasound Obstet Gynecol* **30**: 965-971, 2007
- 20) 与田仁志, 川上 義, 武村民子, ほか: 双胎間輸血症候群の心筋病理—受血児における心筋肥厚の臨床病理学的意義. *東女医大誌* **78**: 479-491, 2008
- 21) 瀬口正史, 山守かずみ, 西尾公男, ほか: 極低出生体重児に合併した重症肺動脈弁狭窄症に対する経皮的バルーン弁形成術. *日小児循環器会誌* **12**: 63-67, 1996
- 22) Marton T, Hajdú J, Papp C, et al: Pulmonary stenosis and reactive right ventricular hypertrophy in the recipient fetus as a consequence of twin-to-twin transfusion. *Prenat Diagn* **21**: 452-456, 2001
- 23) Lopriore E, Bökenkamp R, Rijlaarsdam M, et al: Congenital heart disease in twin-to-twin transfusion syndrome treated with fetoscopic laser surgery. *Congenit Heart Dis* **2**: 38-43, 2007
- 24) 与田仁志: 目で見る最新の超音波診断—新生児 双胎間輸血症候群. *小児診療* **71** (増刊): 217-224, 2008
- 25) 左合治彦, 伊藤祐司, 村越 毅, ほか: 胎児鏡下胎盤吻合血管レーザー凝固術を施行した双胎間輸血症候群の予後調査に関する研究. 厚生労働科学研究費補助金医療技術実用化総合研究事業 科学的根拠に基づく胎児治療法の臨床応用に関する研究. 平成 19 年度総括・分担研究所報告書 p10-19, 2008
- 26) 室月 淳, 左合治彦, 林 聡, ほか: 胎児治療: 双胎間輸血症候群に対するレーザー手術における新生児合併症—多施設共同調査研究. *日周産期・新生児会誌* **46**: 14-16, 2010
- 27) Herberg U, Gross W, Bartmann P, et al: Long term cardiac follow up of severe twin to twin transfusion syndrome after intrauterine laser coagulation. *Heart* **92**: 95-100, 2006
- 28) Gray PH, Ward C, Chan FY: Cardiac outcome of hydrops as a result of twin-twin transfusion syndrome treated with laser surgery. *J Paediatr Child Health* **45**: 48-52, 2009
- 29) Pruetz JD, Chmait RH, Sklansky MS: Complete right heart flow reversal: Pathognomonic recipient twin circular shunt in twin-twin transfusion syndrome. *J Ultrasound Med* **28**: 1101-1106, 2009
- 30) Huber A, Diehl W, Zikulnig L, et al: Perinatal outcome in monochorionic twin pregnancies complicated by amniotic fluid discordance without severe twin-twin transfusion syndrome. *Ultrasound Obstet Gynecol* **27**: 48-52, 2006
- 31) 豊島勝昭: 多胎児の新生児合併症とその管理: TTTS—出生直後の循環管理を中心に. *周産期医* **40**: 351-356, 2010

Cardiovascular Disorders in Twin-to-Twin Transfusion Syndrome in Fetuses and Neonates

Hitoshi Yoda


Professor, Department of Neonatology, School of Medicine, Faculty of Medicine, Toho University

ABSTRACT: Twin-to-twin transfusion syndrome is a serious complication among monochorionic diamniotic twins. Blood flow disequilibrium through placental anastomoses triggers discordancy between donor and recipient. The donor presents with oligohydramnios and fetal growth restriction, and the recipient presents with polyhydramnios, increased weight, cardiac hypertrophy, and hydrops. Decreased circulating blood volume leads to a decline in urine volume and an increase in renin-angiotensin-aldosterone system (RAAS) hormones in the donor. Donor RAAS hormones are transferred to the recipient through placental anastomoses, which results in paradoxically high concentrations of RAAS hormones, despite the recipient's hypervolemic state. This blood flow disequilibrium and endocrine environment may cause cardiovascular disorders, especially in the recipient. The present article discusses the myocardial hypertrophy and its pathophysiology that are typical in such cases as well as the development of cardiac anomalies such as pulmonary stenosis. Conventional treatment is associated with unfavorable neonatal vital and neurologic prognoses; however, a very promising treatment, fetoscopic laser photocoagulation, was recently introduced and has been shown to improve prognosis.

J Med Soc Toho 60 (1): 24-31, 2013

KEYWORDS: twin-to-twin transfusion syndrome, recipient, cardiomyopathy, cardiac anomaly, fetoscopic laser photocoagulation

与田仁志教授 略歴



1956年 4月 3日 兵庫県生
 1983年 3月 日本医科大学卒業
 6月 日本赤十字社医療センター小児科入局
 1987年 6月 大阪府立母子保健医療センター小児循環器科
 1989年 7月 日本赤十字社医療センター新生児科
 1998年10月 同 副部長
 2009年10月 同 部長
 2010年 4月 東邦大学医学部新生児学講座教授
 同看護学部大学院非常勤講師

受賞

1994年10月 Young Investigator Award 第39回日本未熟児新生児学会

主な専門医資格

日本小児科学会認定小児科専門医，日本周産期・新生児医学会認定周産期（新生児）専門医・指導医，同学会認定新生児蘇生法「専門コース」インストラクター，日本小児循環器学会認定専門医，日本小児循環器学会認定暫定指導医

主な学会などの役職

日本小児放射線学会理事，日本周産期・新生児医学会評議員，同学会周産期学シンポジウム運営委員，日本未熟児新生児学会評議員，日本胎児心臓病学会幹事，日本小児科学会関東地区東京都代議員，周産期循環管理研究会幹事，東京小児呼吸ケアHOT（在宅酸素療法）シンポジウム世話人，NeoForum（首都圏新生児フォーラム）幹事，東京循環器小児科治療 Agora 幹事，城南新生児・未熟児研究会代表世話人，京浜新生児医療研究会（フレッシュマンセミナー）代表幹事

主な公的役職

東京都周産期医療協議会新生児部会会員，日本赤十字社助産師学校非常勤講師，東京都助産師会館母子保健研修センター助産師学校非常勤講師，東京消防庁消防学校非常勤講師，文部科学省平成22年度補助金事業「周産期医療に関する専門的スタッフの養成」プログラム事業責任者